

Bezoar metálico no trato gastrointestinal - relato de caso

Metallic bezoar in the gastrointestinal tract - case report

Paula Souza Cruz de Oliveira¹, Renata Oliveira Melhem Franco¹, Maria Cristina Almeida de Souza², Humberto José Portella Garcia³

RESUMO

O objetivo deste artigo é um relatar um caso de paciente psiquiátrico atendido no Hospital Universitário Sul Fluminense (HUSF), no município de Vassouras/RJ, com quadro recidivante de bezoar metálico no trato gastrointestinal. Bezoares são corpos estranhos que podem obstruir o lúmen do aparelho digestivo a partir da ingestão continuada, prolongada e intencional de materiais não comestíveis ou de medicamentos de uso contínuo. Os bezoares podem apresentar extensão em continuidade para o intestino delgado ou fragmentação com múltiplas massas detectáveis em qualquer segmento intestinal. Neste caso foram realizadas laparotomias exploradoras para retirada dos corpos metálicos em região gástrica. Houve evasão do paciente do HUSF, o que impediu o acompanhamento do caso por equipe multidisciplinar.

Palavras chave: Reação a Corpo Estranho. Laparotomia. Trato Gastrointestinal. Bezoar.

ABSTRACT

The purpose of this article is to describe a clinical case of relapsing metallic bezoar in the gastrointestinal tract, observed in a psychiatric patient treated at the Hospital Universitario Sul Fluminense, located at city of Vassouras/ RJ. Bezoars are foreign bodies that impact the lumen of the digestive tract and are formed by the continued, prolonged and intentional ingestion of exotic materials or continuous use of medications. The bezoars may extend in continuity to the small intestine or could be presented as multiple masses detectable in any gut segment. By exploratory laparotomies, the metallic bodies in the gastric and intestinal region were removed. The patient evaded the Hospital and monitoring of the case by a multidisciplinary team was not possible.

Keywords: Foreign-Body Reaction. Laparotomy. Gastrointestinal Tract. Bezoar.

Introdução

Bezoares são corpos estranhos, que parcialmente ou totalmente não digeridos, impactam o lúmen do aparelho digestivo.¹ Sua localização mais

comum é o estômago, sendo menos freqüente nas regiões de cólon e reto. Achados incomuns, podem causar uma grande variedade de sinais e sintomas, dependendo da sua localização e das complicações provocadas.²

1. Discente, curso de Medicina da Universidade Severino Sombra, Pró-Reitoria de Ciências Médicas.
2. Docente, Curso de Medicina e do Mestrado Profissional em Ciências Aplicadas em Saúde, Universidade Severino Sombra, Pró-Reitoria de Ciências Médicas.
3. Docente, Curso de Medicina, Universidade Severino Sombra, Pró-Reitoria de Ciências Médicas.

CORRESPONDÊNCIA:
Paula Souza Cruz de Oliveira
Universidade Severino Sombra (USS)
Avenida Expedicionário Oswaldo de Almeida Ramos, nº 280
CEP: 27.700-000. Centro – Vassouras/RJ

Recebido em 05/07/2016
Aprovado em 04/10/2016

A ingestão de corpos estranhos (CE) pode ser voluntária ou involuntária. É mais frequente em crianças, idosos, dependentes químicos e pacientes com distúrbios psiquiátricos. A mortalidade pode alcançar 3,5% e não há consenso sobre a melhor abordagem terapêutica visto que esta é influenciada pela condição clínica e idade do paciente, assim como tipo, tamanho, formato, localização do CE ingerido e existência ou não de complicações associadas.⁴

Não é comum na literatura médica a descrição de bezoar composto exclusivamente por material metálico, o que justifica o relato desse caso. O quadro clínico dos casos é geralmente inespecífico e pode evoluir para complicações, aumentando a morbidade.

O objetivo deste artigo, um relato de caso, é descrever um caso de bezoar metálico (composto por pregos) no trato gastrointestinal, com três recidivas, em paciente atendido no Hospital Universitário Sul Fluminense (HUSF), no município de Vassouras/RJ.

Relato de caso

Paciente do gênero masculino, 51 anos de idade, procedente do município do Rio de Janeiro/RJ, com histórico de esquizofrenia, deu entrada no setor de Pronto Atendimento do Hospital Universitário Sul Fluminense (HUSF), em Vassouras/RJ. Na ocasião, estava sem acompanhante. Na anamnese, relatou ter feito ingestão de pregos metálicos em uma tentativa de suicídio, sem se recordar do quantitativo ingerido. Sem relato de queixas álgicas no momento da internação. No exame físico constatou-se abdome flácido, normotenso, doloroso à palpação profunda de hipocôndrio esquerdo. Paciente estava sem febre e com discreta palidez. Exames laboratoriais normais. A radiografia simples de abdome evidenciou imagens compatíveis com bezoar em fossa ilíaca esquerda (Figura 1).

O tratamento consistiu em uma conduta conservadora composta por dieta zero, óleo mineral e lactulose. Porém, não foi possível acompanhamento do caso, pois no se-

gundo dia de internação, o paciente evadiu-se do HUSF.

Decorridos dois meses, o paciente retornou ao setor de PA do HUSF queixando-se de dor abdominal intensa, cólicas e vômitos. Relatou não ter eliminado os pregos anteriormente ingeridos e ter feito nova ingestão sem, contudo lembrar-se da quantidade. Foi realizada rotina de abdome agudo, que demonstrou bezoar metálico em região pélvica, com indicação de tratamento cirúrgico (Figura 2). Realizou-se então uma laparotomia exploradora com gastrotomia, na qual foram localizados e retirados duzentos pregos em região gástrica. Foi identificado estômago de grandes proporções e amplamente móvel, ocupando até a pelve e contendo o bezoar metálico. Na ocasião, verificou-se úlcera gástrica perfurada e bloqueada. O pós-operatório transcorreu sem intercorrências e foi dada alta hospitalar ao paciente, com orientações para a necessidade de acompanhamento do caso por uma equipe multidisciplinar.

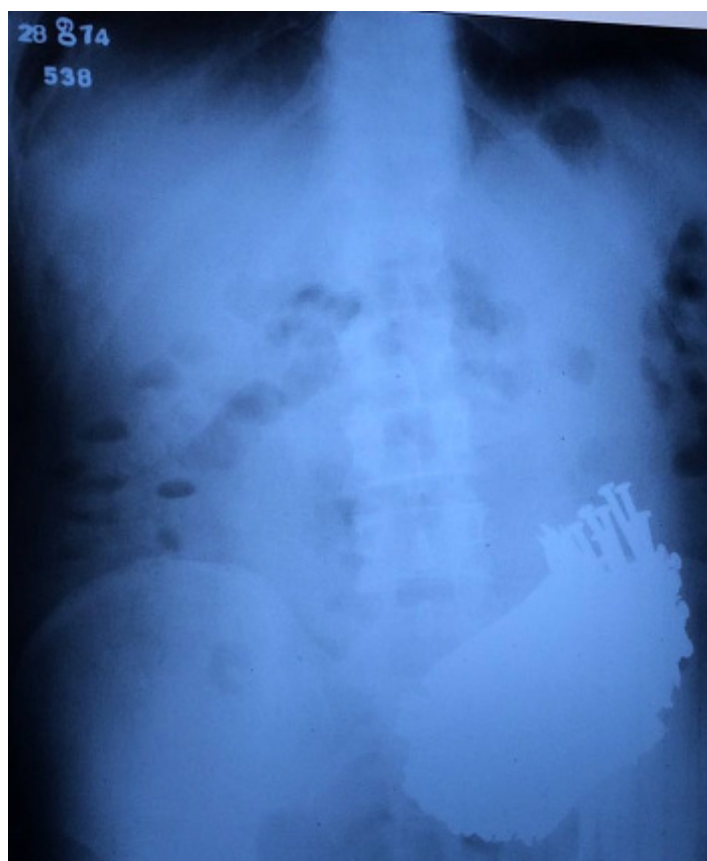


Figura 1: Imagens de pregos em fossa ilíaca esquerda.

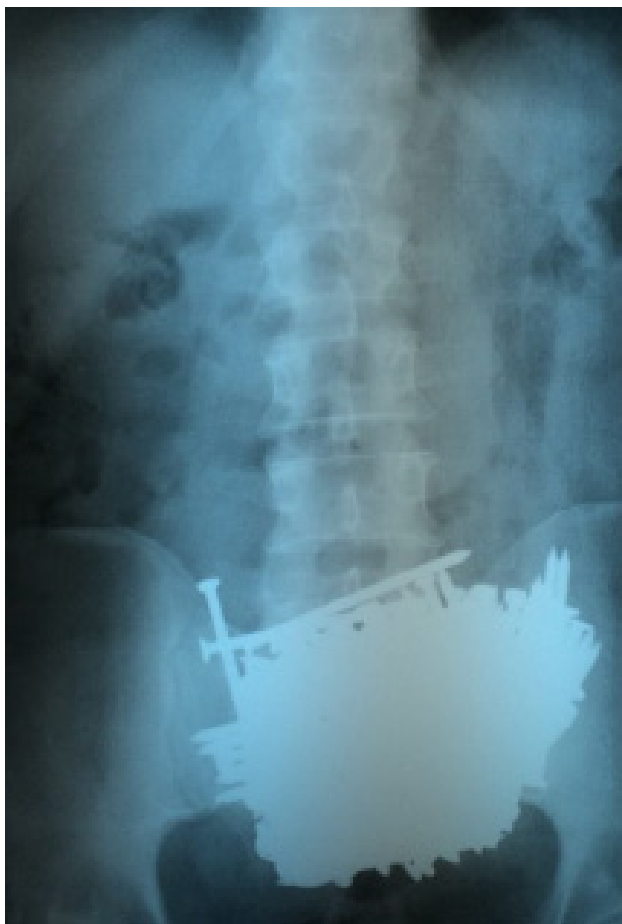

Figura 2: Radiografia de abdome evidenciando bezoar em região pélvica.

Após 5 meses da primeira cirurgia, o paciente retornou ao HUSF com relato de nova ingestão de pregos e sintomatologia dolorosa abdominal, sendo então submetido a nova laparotomia exploradora, com retirada de 41 pregos em corpo gástrico, com tamanho variando de 5 a 15 centímetros. Dois meses após esta segunda cirurgia, o paciente foi internado, relatando recidiva de ingestão de pregos (aproximadamente 20 unidades), sem queixas álgicas. Foram realizadas radiografias pósterio-anterior (PA) e perfil de abdome, por meio das quais se constatou a presença dos corpos estranhos em locais distintos, região gástrica e de jejuno (figuras 3 e 4).

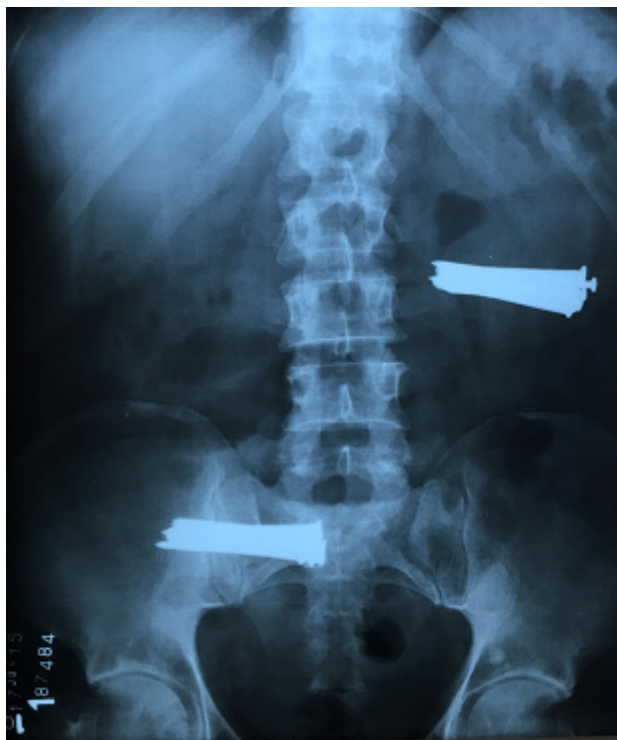

Figura 3: Radiografia de PA com presença de corpos estranhos.

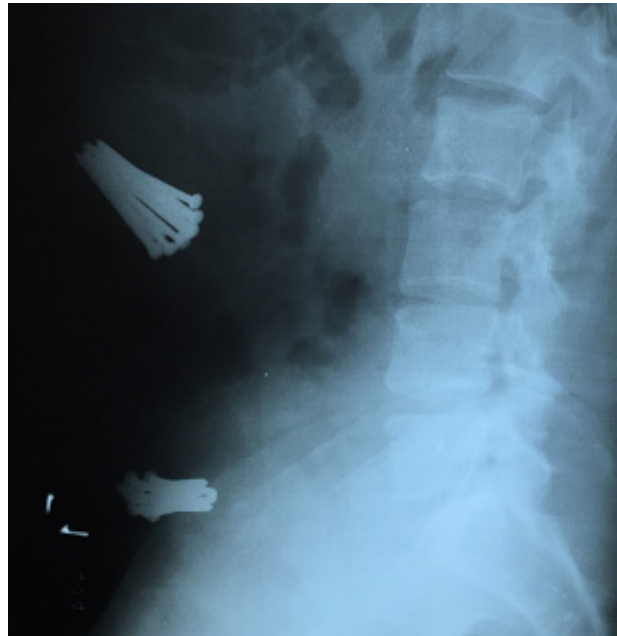

Figura 4: Radiografia de perfil com presença de corpos estranhos.

Realizou-se então a terceira laparotomia exploradora e foram retirados 10 pregos em região gástrica e 10 em porção medial jejuno (figura 5). No quinto dia de pós-operatório, o paciente evadiu do hospital.

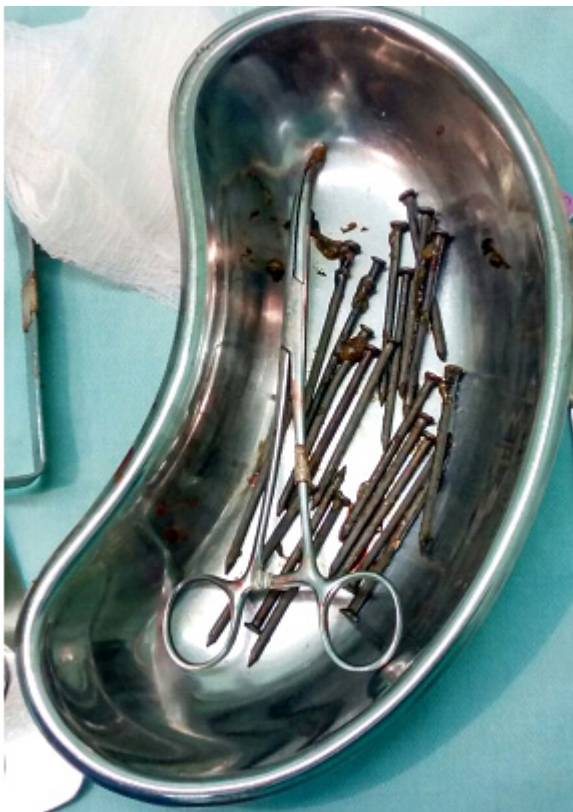

Figura 5: Pregos removidos.

Resultados e Discussão

De acordo com sua composição, os bezoares são classificados em fitobezoares (matéria vegetal), tricobezoares (cabelo), lactobezoares (fórmulas lácteas concentradas), farmacobezoares (fármacos), bezoares alimentares (fórmulas entéricas enriquecidas) e ocupacionais (madeiras e plásticos). Bezoares metálicos são menos frequentes.³

As condutas terapêuticas em situações de urgência e emergência provocadas pela *ingestão de corpos estranhos* consistem em medidas conservadoras – jejum absoluto, monitoramento clínico e laboratorial, realização de radiografias para detectar a posição do CE e possíveis intercorrências, Endoscopia Digestiva Alta - vantajosa por sua faci-

lidade técnica, possibilidade de remoção do objeto e por evitar anestesia geral - e cirurgia, em casos de complicações mais graves, como perfuração, formação de fístulas e abscessos.^{3,4}

A exemplo do relatado por outros profissionais,^{5,6} no caso aqui descrito, foi instituída inicialmente conduta terapêutica conservadora por meio da administração de óleo mineral. Porém, após a verificação da quantidade de corpos estranhos e ao seu formato pontiagudo, decidiu-se realizar laparotomia exploradora com gastrotomia, tendo em vista a possibilidade de complicações como, por exemplo, a perfuração de do TGI.

A recidiva relatada neste artigo é condição rara e de acordo com Kumar et al. (2011), ocorre em 14% dos casos, frequentemente, em pacientes psiquiátricos, como neste caso. A associação da presença de bezoar com distúrbios psiquiátricos é relevante, explicando recorrências da ingestão de CE pelo paciente, que sempre que possível, deve ser assistido por uma equipe multidisciplinar e tratado de modo conservador, sendo a endoscopia o método de escolha, apesar de estar limitada à natureza e a quantidade dos corpos estranhos. O quadro clínico é geralmente inespecífico, insidioso e gradual. Observa-se que os relatos sobre as manifestações clínicas são tênues e um vago desconforto epigástrico é o sintoma mais freqüente. Náuseas, vômitos, dispepsia, anorexia são outros sintomas comuns, decorrentes da impactação gástrica de corpos estranhos.³⁻⁶

Para que a integralidade da assistência aos pacientes com transtorno mental seja efetiva, é necessária a continuidade do cuidado por meio de cuidados por profissionais atuantes em distintos pontos da Rede de Atenção à Saúde. Dessa forma, a factibilidade do sistema de referência e contrarreferência é imprescindível para a resolutividade da atenção prestada, mesmo que o paciente atendido na unidade de alta complexidade seja oriundo de outro município.

De acordo com Marra et al. (2007) igualmente importante na abordagem terapêutica destes doentes é a prevenção da recorrência, através de rigoroso seguimento psiquiátrico e de medidas de acompanhamento psicossocial. Julga-se necessário o encaminhamento de todos os pacientes para serviço de neuropsiquiatria. As recidivas são freqüentes e o tratamento psiquiátrico plenamente justificável.

Conclusões

O diagnóstico do caso relatado foi realizado com a complementação por exame radiográfico e o tratamento foi a remoção cirúrgica do bezoar, dado seu volume, localização e composição. Contudo, tendo em vista a evasão do paciente do HUSF, não foi possível instituir acompanhamento por uma equipe multiprofissional, imprescindível aos pacientes com alterações psiquiátricas.

Referências

1. Márquez-Rojas J, Roldán-Baños S, López-guerra D, Oniveva-González FG, Jiménez-Redondo JL, Leal-Macho A. Bezoar por ingestión de cuerpos extraños metalicos. *Cir Cir.* 2011; 79:464-7.
2. Kumar GS, Amar V, Ramesh B, Abbey RK. Strange metallic bezoar: case report. *Indiana J Surg.* 2013; 75(Suppl 1):356-8.
3. Andrade CS, Lopes S, Pinheiro C, Figueiredo P, Tomé L, Pinho A, et al. Benzoar gástrico e intestinal: caso clínico e revisão de literatura. *J Port Gastreterol.* 2009; 16: 109-16.
4. Silva A, Castanheira A. Ingestão de cáusticos e corpos estranhos, In: Pedrosa J. et al. *Situações urgentes em gastroenterologia.* Rabiscos de Luz, 2006. p. 27-46.
5. Marra JG, Campos Sobrinho AL, Rebaza KLS, Aratani JFF, Curvo EA. Bezoar de madeira em trato gastrointestinal: relato de caso e revisão de literatura. *ABCD Arq Bras Cir Dig.* 2007; 20: 293-6.
6. Amaral L, Eloi T, Martins P, Mendes J, Silva E, Rego AC, et al. Metalobezoar gástrico: um caso clínico. *Rev Port Cir.* 2009; 11: 57-9.