Teratoma ovariano imaturo gigante com teratoma maduro bilateral: relato de caso

Giant ovarian immature teratoma with bilateral mature teratoma: case report

Vanderson J. L. Dan[1], Raquel Zacharias[2], Valdir R. Martins Júnior[2], André Genaro[3]

RESUMO

O teratoma imaturo de ovário é uma neoplasia maligna que tem origem em células embrionárias composta de tecidos indiferenciados. E o teratoma maduro é uma neoplasia benigna formada por tecidos diferenciados. Este trabalho tem por objetivo relatar o caso de uma paciente de 21 anos de idade com teratoma imaturo gigante em ovário esquerdo associado a teratoma ovariano maduro bilateral, devido à associação do teratoma com teratoma maduro ipsi e contralateralmente, combinada ao marcante tamanho aumentado (36 cm) ser pouco comum. Foi realizada laparotomia exploratória, citorredutora, com pan-histerectomia e salpingooferectomia bilateral. A paciente recebeu quimioterapia adjuvante, com esquema BEP (bleomicina, etoposídeo e cisplatina) em quatro ciclos com intervalos de 21 dias, cursando com boa evolução.

Palavras-chave: Teratoma. Ovário. Procedimentos Cirúrgicos Operatórios. Quimioterapia Adjuvante. Imuno-Histoquímica.

ABSTRACT

Immature teratoma of the ovary is a malignant neoplasm composed of undifferentiated tissue that arises from embryonic cells. And the mature teratoma is a benign neoplasm composed of differentiated tissues. This paper aims to report the case of a 21-year-old pacient with giant immature teratoma in left ovary associated with mature ovarian teratoma bilateral, due to the association of teratoma with mature teratoma ipsilateral and contralaterally, combined with its outstanding increased size (36 cm), is unusual. Exploratory laparotomy, with cytoreductive pan-hysterectomy and bilateral salpingooferectomia were performed. The patient received adjuvant chemotherapy with BEP regimen (bleomycin, etoposide and cisplatin) in four cycles with intervals of 21 days, coursing with good evolution.

Keywords: Teratoma. Ovary. Surgical Procedures, Operative. Chemotherapy, Adjuvant. Immunohistochemistry.

1. Graduação de Medicina da Universidade do Oeste Paulista (bolsista integral Prouni), bolsista iniciação científica CNPq
2. Graduação de Medicina da Universidade do Oeste Paulista (bolsista integral Prouni).
3. Docente do Departamento de Oncologia, Universidade do Oeste Paulista.

Auxílios Recebidos de Agencias de Fomento / Bolsas.
Os autores declaram que não há conflito de interesse.

Correspondência
Vanderson José Lopes Dan.
Secretaria – Faculdade de Medicina.
Rua José Bongiovani, 1297, Vila Liberdade
CEP: 19050-680 - Presidente Prudente/SP.

Recebido em 26/05/2015
Aprovado em 04/02/2016

 DOI: http://dx.doi.org/10.11606/issn.2176-7262.v49i5p483-489

Medicina (Ribeirão Preto. Online) 2016;49(5):483-9

Introdução

Os teratomas de ovário incluem: teratoma maduro, teratomas monodérmicos (tumores neurais, *struma ovarii*, tumor carcinóide) e teratomas imaturos.

O teratoma maduro constitui a mais comum neoplasia de células germinativas do ovário. É benigno e composto de tecidos maduros, adultos, derivados de dois ou três dos folhetos embrionários. A maioria, mais de 95%,[1] consiste em teratomas císticos maduros, também chamados de cistos dermoides. Mais raramente são mistos ou sólidos.[2,3] Já os imaturos, geralmente sólidos, são malignos, pouco frequentes (menos de 1% dos teratomas ovarianos) e compostos de uma mistura de tecidos indiferenciados, sendo o mais comum o neuroectodérmico (utilizado na classificação do teratoma imaturo).[4]

Os teratomas maduros podem ser bilaterais. O índice de bilateralidade é de 8% a 13%.[5-8] Predominam nas idades por volta de 30-35 anos.[5,7] Os imaturos são bilaterais em apenas 1,7% dos casos;[9] ocorrem, sobretudo, nas duas primeiras décadas de vida, com média aos 18 anos;[5] e são acompanhados de cisto dermoide ipsilateral em 26% dos casos.[10]

Marcadores tumorais requeridos na avaliação de pacientes com teratoma incluem subunidade β da gonadotrofina coriônica humana (β-HCG) e alfa feto-proteína (AFP),[4] pois, muito embora os teratomas maduros geralmente não causem elevação desses marcadores e os imaturos se relacionem mais com a AFP (elevada em 65% dos casos), auxiliam na exclusão de outras neoplasias de células germinativas.[11,12,13]

Objetiva-se descrever o caso de uma paciente de 21 anos com teratoma imaturo em ovário esquerdo associado a teratoma ovariano maduro bilateral gigante, devido à associação do teratoma imaturo (que *per se* já é uma neoplasia infrequente), combinada ao seu tamanho marcantemente aumentado, com teratoma maduro ipsi e contralateralmente ser pouco comum.

Descrição do caso

Paciente AMNP, 21 anos, negra, G0 P0 A0. Menarca aos 12 anos. Queixava-se de amenorreia há 4 anos. À época, foi identificado cisto de 3,2 cm em ovário direito à ecografia; o qual não foi submetido a tratamento ou intervenção. Nega anticoncepção hormonal.

Encaminhada (depois de aguardar disponibilidade de vaga por cerca de 5 meses) ao serviço de saúde de um hospital do interior paulista, ao Ambulatório de Cirurgia Oncológica, proveniente de cidade da região, após notar aumento progressivo de volume abdominal durante os últimos 7 meses antes da admissão; acompanhado, até antes do primeiro mês do crescimento abdominal, da citada amenorreia (desde então, referiu ciclos eumenorreicos). Ao exame físico apresentava abdome globoso e distendido, bastante semelhante ao abdome gravídico (como mostra a figura 1), com massa na área da cicatriz umbilical, com dor à palpação superficial em fossa ilíaca esquerda irradiada para flanco esquerdo (acompanhada de inapetência, plenitude gástrica e vômitos). Hemograma e ionograma não apresentavam alterações relevantes. A gestação foi descartada (β-HCG: 0,1 mUI/mL; valor de referência: até 5,3 mUI/mL).

A ultrassonografia (USG) transvaginal apontava ovário direito de com imagem sólido-cística de crescimento exofítico de 88 cm^3; e ovário esquerdo sem dimensões definidas em decorrência de lesão sólido/cística septada medindo 179x101x185 mm

Figura 1. Vista anterolateral do abdome (globoso e distendido).

(1739,1 cm^3), com predomínio do componente cístico e calcificações de permeio à porção sólida (sem definição sobre se seriam do seu estroma ou do cisto contralateral). Não houve uma identificação taxativa da massa, mas foram elencadas as possibilidades de teratoma ou neoplasia ovariana cística.

Na tentativa de dirimir a dúvida, foi realizada tomografia computadorizada (TC) de abdome e pelve: identificou-se volumosa lesão cística (com dimensões de 32,0 x 18,5 x 26,5 cm) multiloculada, com desvio parcial e compressão das alças intestinais (como se observa nas figuras 2A e 2B).

A retossigmoidoscopia flexível apontou com compressão extrínseca de transição retossigmoidea. A dosagem dos marcadores tumorais apresentava antígeno associado ao câncer 125 (CA-125) elevado (187,6 UI/mL) e antígeno carcinoembrionário (CEA) normal (2,8 ng/mL).

Foi realizada laparotomia infra e supra umbilical exploratória, citorredutora ótima, embasada na suspeita clínica, laboratorial e imagiológica (USG e TC). No inventário da cavidade, foi identificada ascite, volumosa massa abdominal mista (componentes sólido e cístico) de 36 cm de comprimento em seu maior eixo e 10,2 kg de massa, ocupando todo o abdome, originária do ovário esquerdo (como se observa nas figuras 3A e 3B). E também uma imagem tumoral ocupando o ovário direito (como mostra a figura 4A), com 10 cm de diâmetro. Foi observado um peritônio pélvico espesso, algo infiltrado e com demais órgãos sem alteração. A biópsia por congelação sugeria teratoma (benigno em ovário direito; e esquerdo sem confirmação) e, pelos achados cirúrgicos, foi optado pela: panhisterectomia total tipo I, salpingooforectomia bilateral e omentectomia infracólica; com coleta de líquido ascítico para citologia oncótica e amostragem de linfonodos pélvicos (bilateral) e de peritônio (fundo de saco e cúpulas diafragmáticas direita e esquerda).

Aos cortes histológicos, no ovário direito, revelou-se teratoma cístico maduro (benigno, cisto dermoide), com anexos cutâneos e pelos (como se observa na figura 4B); e, no esquerdo, lançando mão da imunohistoquímica, identificou-se também teratoma imaturo grau 2 na classificação de Norris (constituído por tecido neuroepitelial com túbulos e rosetas), sendo que as demais das várias áreas dos cortes histológicos apresentavam também teratoma maduro, representado por epitélio respiratório, digestivo, tecido ósseo, cartilagem, pele e anexos

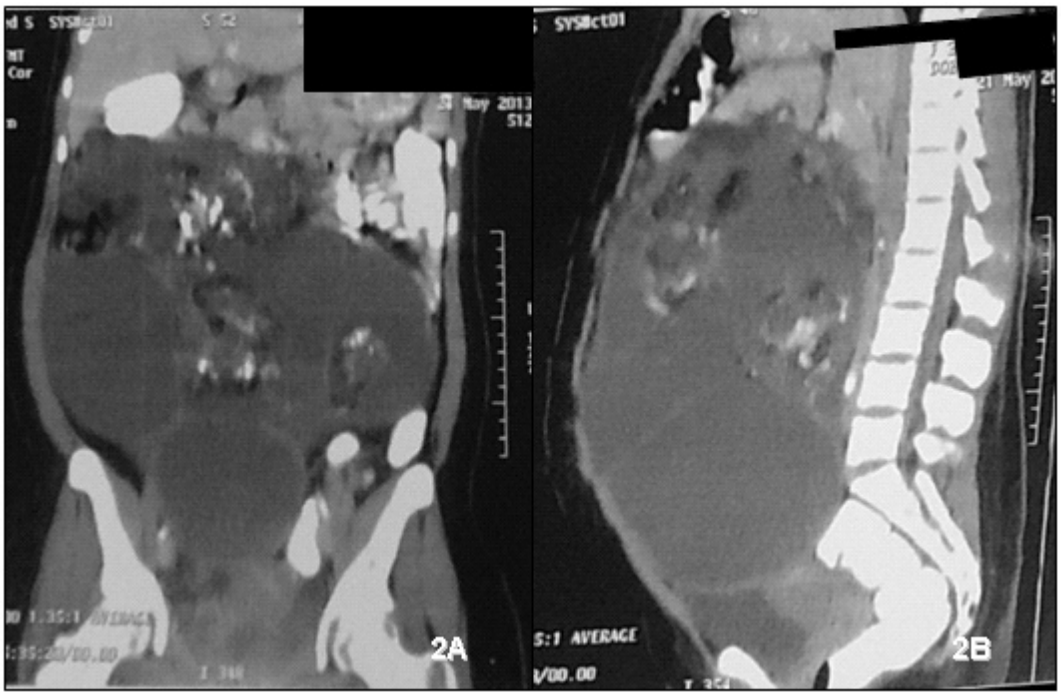

Figura 2A e 2B. Cortes coronal (2A) e sagital (2B) à tomografia computadorizada de pelve e abdome.

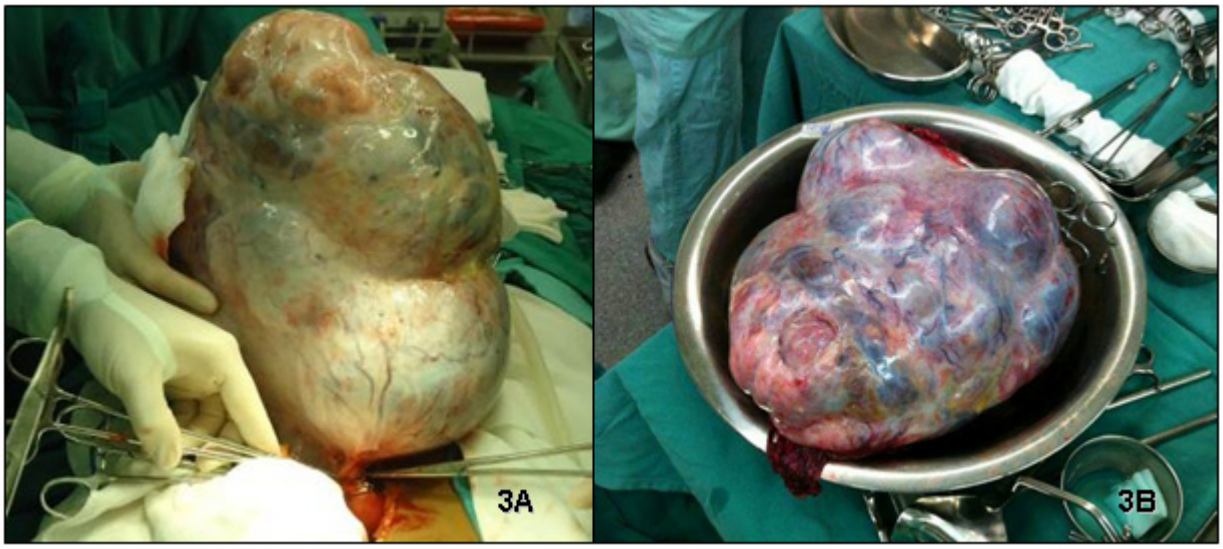

Figura 3A e 3B. Massa tumoral originária do ovário esquerdo.

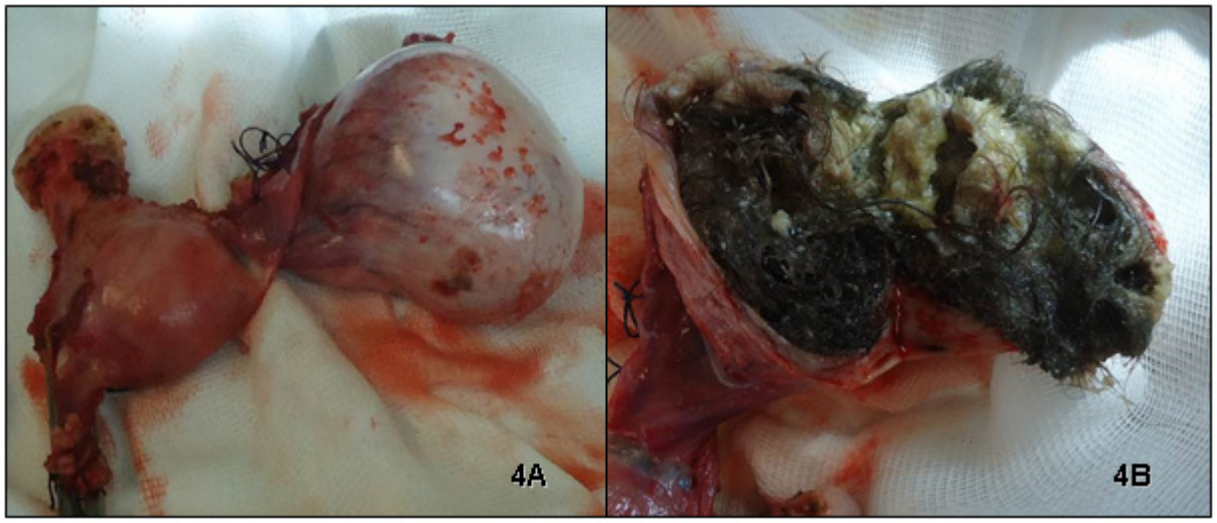

Figura 4A e 4B. Teratoma cístico maduro em ovário direito, antes da abertura do tumor, com útero e tubas uterinas (4A) e, após a abertura, com exposição de anexos cutâneos e pelos (4B).

epidérmicos. Quanto aos marcadores histoquímicos e protocolo de imunhistoquímica, os resultados foram: GFAP (SPRING/CLONE SP78/COD.M3784/LOTE 100506A): positivo no componente glial; -SINAPTOFISINA (DAKO/CLONE SY38): negativo; -Ki67 (DAKO/CLONE MIB-1): positivo em até 40% das células do componente neuroepitelial imaturo.; NSE (ENOLASE) (DAKO/CLONE BBS/NC/VI-H14): positivo no componente glial; -PROT.S100 (CELL MARQUE/CLONE 4C4.9/COD.330M-15/35070): positivo no componente glial e mesenquimal (adipócitos e condrócitos).

O colo do útero apresentava cervicite crônica com áreas de metaplasia escamosa e cistos de Naboth. As tubas uterinas apresentavam dilatação e congestão vascular. Linfonodos pélvicos, amostras peritoneais (fundo de saco e nódulos de diafragma direito e esquerdo) e omento apresentaram implantes de tecido glial. O líquido ascítico foi negativo para células malignas. De acordo com estadiamento da Federação Internacional de Ginecologia e Obstetrícia (FIGO), a neoplasia foi classificada como estágio IIIC, por apresentar metástase em linfonodo regional (BRASIL, 2004).[14]

Antes do procedimento cirúrgico a paciente foi informada sobre a possibilidade de cirurgia ginecológica radical, em caso de necessidade de remoção cirúrgica e assinou termo de consentimento. Cursou com pós-operatório favorável e teve alta hospitalar 4 dias após a cirurgia. Foi indicada quimioterapia adjuvante, com esquema BEP (bleomicina 30U via EV, etoposídeo 140mg via EV e cisplatina 28mg via EV) nos dia 1 a 5 em quatro ciclos com intervalos de 21 dias. O tratamento quimioterápico teve boa evolução, a paciente apresentou apenas náuseas e vômitos, com pouca toxicidade.

O estudo foi aprovado pelo Comitê de Ética em Pesquisa da Universidade do Oeste Paulista (Unoeste), sob o número 2080, certificado de apresentação para apreciação ética (CAAE) número 30653014.3.0000.5515.

Discussão

Estima-se que as neoplasias de ovário sejam a sétima em incidência entre as mulheres brasileiras.[15]

Atualmente acredita-se que os tumores de ovário surjam, em última análise, de um dos três componentes ovarianos: epitélio superficial derivado do epitélio celômico; células germinativas, que migram para os ovários a partir do saco vitelínico e são pluripotenciais; ou do estroma do ovário. Dos tumores de células germinativas, que constituem 15% a 20% de todos os tumores ovarianos, os principais são teratomas. Estes, por sua vez, são divididos em três categorias (maduros, imaturos e monodérmicos) sendo que a maioria consiste em teratomas císticos maduros, benignos (os cistos dermoides).[1,2]

Embora alguns tumores de ovário específicos apresentem características distintas e sejam hormonalmente ativos, a maioria _incluindo os cistos dermoides_ é não funcional e tende a produzir sintomas relativamente leves até atingir um tamanho maior.[2] Assim, os teratomas maduros são geralmente assintomáticos. A complicação mais comum é a torção do pedículo ovariano, estatisticamente mais frequente nos teratomas maiores do que nos menores.[5] É possível ocorrer ruptura da cápsula.[16,17] A taxa de transformação maligna (de um dos tecidos componentes) dos teratomas maduros é baixa: de 0,17% a 1,4%.[5,7,18]

A idade da paciente (21) não se distancia significativamente da idade de apresentação dos teratomas maduros císticos: 32 ± 11,3 anos, com mediana dos 30 aos 35.[5,7] E tampouco da dos teratomas imaturos, que predominam na segunda década de vida, média aos 18 anos.[4] Mas a baixa idade não chega a ser fator de risco para progressão ou recidivas futuras.[19]

Por outro lado, a classificação histológica do teratoma imaturo (conforme a quantidade de neuroepitélio imaturo) é fator que se relaciona com a sobrevida (como se observa no quadro 1).[20,21,22]

Quadro 1. Sobrevida em 5 anos conforme a classificação histológica do teratoma imaturo

Grau 1	Grau 2	Grau 3
84%		25% [20]
81%	60%	30% [21]
90%	69%	57% [22]

A quimioterapia melhorou drasticamente o prognóstico das pacientes com tumores de células germinativas, chegando a 93% de sobrevida global em 5 anos, e em 10 anos nos dias de hoje. Previne recorrências na grande maioria das pacientes.[23] É amplamente aceito que o esquema BEP deve ser oferecido às pacientes com tumores germinativos malignos de ovário não disgerminoma.[11]

Sabe-se que a unilateralidade (como no nosso caso) de tumores malignos ovarianos de células germinativas se associa ao enquadramento em estágios menos avançados e maior sobrevivência, em cinco anos, que os bilaterais; contudo a bilateralidade não constitui, isoladamente, um fator prognóstico.[9]

O estágio dos tumores malignos de células germinativas do ovário (incluindo o teratoma imaturo), por sua vez, tem associação com o prognóstico.[24,25,26,27] A sobrevida em 5 anos pode variar de 91,4% (para os estágios I e II) a 56% (para os estágios mais avançados e recorrências).[20] Em três anos, a sobrevida pode chegar a 100% (para os pacientes estágio I e II), 83,3% (estágio III), 65,6% (estágio IV).[28] Ou, em 5 anos novamente, pode atingir 98,1% (estágio I), 100% (5/5, estágio II) e 73,3% (estágio III).[29]

Da mesma forma, o estadiamento se associa também ao risco de falha do tratamento (recorrência) desses tumores.[19, 30]

O grande tamanho do teratoma imaturo chama a atenção. Geralmente, os valores do maior eixo desse tumor encontrados na literatura, que variam de 6 a 31 cm,[31] de 14 a 25 cm,[10] de 4 a 25 cm,[30] são inferiores ao encontrado no caso apresentado (36 cm). O tamanho se relaciona com o estadiamento e com o prognóstico da neoplasia, mas não com o grau histológico.[21]

Os marcadores tumorais podem ser úteis para o diagnóstico diferencial dos teratomas. Na avaliação da paciente, a AFP não foi requerida, CEA encontrava-se normal e o CA-125 aumentado. Algumas elevações são mais associadas a determinadas neoplasias: a de â-HCG é indicativa de coriocarcinoma; a de AFP de tumores do seio endodérmico; e a de CA-125 de tumores epiteliais do ovário e diversas outras situações benignas e malignas.[12,32]

Por fim, cabe reafirmar a importância de suspeitar deste tipo de tumores, principalmente em pacientes adolescentes e adultas jovens,[33] já que podem permanecer assintomáticos alcançando grandes dimensões antes de serem diagnosticados (como aconteceu no caso exposto). O que, além do desconforto, pode afetar o prognóstico, posto que, como referido, a identificação do teratoma imaturo em estágios mais precoces e com menores tamanhos permite melhores resultados e uma melhor sobrevida às pacientes!

Agradecimentos

À paciente, que proveu o consentimento, e à contribuição da oncologista Lúcia Guedes de Souza e dos patologistas Dr. Antonio Placido Pereira e Dra. Gisele Alborghetti Nai. Os autores declaram não haver qualquer potencial conflito de interesse que possa interferir na imparcialidade deste trabalho científico.

Referências

1. Bambao C, Liu G. Cul-de-sac Mature Cystic Teratoma. J Obstet Gynaecol Can. 2010;32:821-2.
2. Kumar V, Abbas AK, Fausto N, Aster JC. Robbins & Cotran, Patologia: Bases patológicas das doenças. 8.ed. Rio de Janeiro: Elsevier; 2010.
3. Chabaud-Williamson M, Netchine I, Fasola S, Larroquet M, Lenoir M, Patte C,et al. Ovarian-sparing surgery for ovarian teratoma in children. Pediatr Blood Cancer. 2011;57:429-34.
4. Brasileiro Filho G. Bogliolo L. Bogliolo: patologia. 8ª ed. Rio de Janeiro: Guanabara Koogan; 2011.
5. Comerci JT Jr, Licciardi F, Bergh PA, Gregori C, Breen JL. Mature cystic teratoma: a clinicopathologic evaluation of 517 cases and review of the literature. Obstet Gynecol. 1994;84:22-28.
6. Wu RT , Torng PL, Chang DY, Chen CK, Chen RJ, Lin MC, Huang SC. Mature cystic teratoma of the ovary: a clinicopathologic study of 283 cases. Zhonghua Yi Xue Za Zhi (Taipei). 1996;58:269-74.
7. Ayhan A, Bukulmez O, Genc C, Karamursel BS, Ayhan A. Mature cystic teratomas of the ovary: case series from one institution over 34 years. Eur J Obstet Gynecol Reprod Biol. 2000;88:153-7.
8. Benjapibal M, Boriboonhirunsarn D, Suphanit EU, Sangkarat S. Benign cystic teratoma of the ovary: a review of 608 patients. J Med Assoc Thai. 2000;83:1016-20.
9. Mahdi H, Kumar S, Seward S, Semaan A, Batchu R, Lockhart D, et al. Prognostic impact of laterality in malignant ovarian germ cell tumors. Int J Gynecol Cancer. 2011;21:257-62.
10. Outwater EK, Siegelman ES, Hunt JL. Ovarian teratomas: tumor types and imaging characteristics. Radiographics. 2001;21:475-90.
11. Camargo DF, Siqueira EJ, Girardi FM, Monego HI, Magalhães JAA, Reis R, et al. Teratoma imaturo de ovário na gestação: relato de caso e revisão da literatura. Rev Bras Cancerol. 2007;53:211-15.
12. Erichsen ES, Viana LG, Faria RMD, Santos SME. Medicina Laboratorial para o Clínico. Belo Horizonte: Coopmed; 2009.
13. Saba L, Guerriero S, Sulcis R, Virgilio B, Melis G, Mallarini G. Mature and immature ovarian teratomas: CT, US and MR imaging characteristics. Eur J Radiol. 2009;72:454-63.
14. BRASIL. Ministério da Saúde, Instituto Nacional do Câncer. TNM: classificação de tumores malignos. 6. ed. 2004. [acesso em 2013 out. 10]. Disponível em: http://www.inca.gov.br/tratamento/tnm/tnm2.pdf.
15. BRASIL. Ministério da Saúde, Instituto Nacional de Câncer José Alencar Gomes da Silva, Coordenação Geral de Ações Estratégicas, Coordenação de Prevenção e Vigilância. Estimativa 2012: incidência de câncer no Brasil [internet]. Rio de Janeiro: Inca; 2011. [acesso em 2013 set. 03] Disponível em: http://www.inca.gov.br/estimativa/2012/estimativa20122111.pdf.

16. Stern JL, Buscema J, Rosenshein NB, Woodruff JD. Spontaneous rupture of benign cystic teratomas. Obstet Gynecol 1981;57:363-6. In: Rim SY, Kim SM, Choi HS. Malignant transformation of ovarian mature cystic teratoma. Int J Gynecol Cancer. 2006;16:140-4.
17. Stuart GC, Smith JP. Ruptured benign cystic teratomas mimicking gynecologic malignancy.Gynecol Oncol 1983;16:139-43. In: Rim SY, Kim SM, Choi HS. Malignant transformation of ovarian mature cystic teratoma. Int J Gynecol Cancer. 2006;16:140-44.
18. Templeman CL, Hertweck SP, Scheetz JP, Perlman SE, Fallat ME. The management of mature cystic teratoma in children and adolescentes: A retrospective analysis. Hum Reprod. 2000;15:2669-72.
19. Lai CH, Chang TC, Hsueh S, Wu TI, Chao A, Chou HH, et al. Outcome and prognostic factors in ovarian germ cell malignancies. Gynecol Oncol. 2005;96:784-91.
20. Li H, Hong W, Zhang R, Wu L, Liu L, Zhang W. Retrospective analysis of 67 consecutive cases of pure ovarian immature teratoma. Chin Med J (Engl). 2002;115:1496-500.
21. Norris HJ, Zirkin HJ, Benson WL. Immature malignant teratoma of the ovary: a clinical and pathologic study of 58 cases. Cancer. 1976;37:2359-72.
22. Jin FM, Zhu GZ, Feng YJ. Clinical features and prognostic factors of malignant ovarian teratoma. Zhongguo Yi Xue Ke Xue Yuan Xue Bao. 2003;25:427-30.
23. Williams S, Blessing JA, Liao SY, Ball H, Hanjani P. Adjuvant therapy of ovarian germ cell tumors with cisplatin, etoposide, and bleomycin: a trial of the Gynecologic Oncology Group. J Clin Oncol. 1994;12:701-6.
23. Zhang CH, Zhang ZC. Pathologic study and prognostic factors in 28 patients with ovarian immature teratoma. Zhonghua Zhong Liu Za Zhi. 1988;10:209-12.
24. Zhang R, Sun YC, Zhang GY, Wu LY, Zuo J. Treatment of malignant ovarian germ cell tumors and preservation of fertility. Eur J Gynaecol Oncol. 2012;33:489-92.
25. Kataoka A, Yakushiji M, Nishida T, Oda T, Kojiro M. Clinicopathological study of malignant ovarian germ cell tumor. Nihon Sanka Fujinka Gakkai Zasshi. 1989;41:695-701.
26. Pectasides D, Pectasides E, Kassanos D. Germ cell tumors of the ovary. Cancer Treat Rev. 2008;34:427-41.
27. Zhu GZ. [Long-term follow-up of the ovarian malignant teratoma]. Zhonghua Fu Chan Ke Za Zhi. 1993;28:220-3, 253-4. Chinese.
28. Sun XF, Yang QY, Zhen ZJ, Xia Y, Huang ZH, Ling JY. Treatment outcome of children and adolescents with germ cell tumor after combined therapy: a report of 44 cases. Ai Zheng. 2006;25:1529-32.
29. Zhang R, Sun YC, Zhang GY, Wu LY, Zuo J. Treatment of malignant ovarian germ cell tumors and preservation of fertility. Eur J Gynaecol Oncol. 2012;33:489-92.
30. Lee CW, Song MJ, Park ST, Ki EY, Lee SJ, Lee KH, et al. Residual tumor after the salvage surgery is the major risk factors for primary treatment failure in malignant ovarian germ cell tumors: a retrospective study of single institution. World J Surg Oncol. 2011; 9:123.
31. Gershenson DM, Junco G, Silva EG, Copeland LJ, Wharton JT, Rutledge FN. Immature teratoma of the ovary.Obstet Gynecol. 1986;68:624-9.
32. Gonzalo AE, Merino MI, Fdez-Tejeiro AA, Astigarraga AI, Navajas GA. Tumores ováricos en la infancia: a propósito de una revisión casuística. An Esp Pediatr. 1998;49:491-4.
33. Sanz MJT, Rodríguez LM, Lacruz RA, Sánchez CB. Teratoma ovárico gigante: un hallazgo casual. An Pediatr (Barc). 2003;59:190-5.