

CONVULSÕES NEONATAIS - RELATO DE CASO

NEONATAL SEIZURES - A CASE REPORT

Carolina A. R. Funayama¹, Maria Lúcia S. Ferlin², Angela D. Bellucci³

Docentes^{1,2,3} do Departamento de Neurologia, Psiquiatria e Psicologia Médica¹; Departamento de Puericultura e Pediatria²; Departamento de Clínica Médica³ da Faculdade de Medicina de Ribeirão Preto da Universidade de São Paulo.

CORRESPONDÊNCIA: Profa. Dra. Carolina A. R. Funayama - Departamento de Neurologia, Psiquiatria e Psicologia Médica do Hospital das Clínicas da Faculdade de Medicina de Ribeirão Preto. Fone/Fax: (016) 633-0866.

FUNAYAMA CAR; FERLIN MLS & BELLUCCI AD. Convulsões neonatais - relato de caso. **Medicina, Ribeirão Preto**, 30: 268-271, abr./jun. 1997.

RESUMO: Convulsões neonatais e grave paralisia cerebral são discutidas em um caso, no qual se registrou a evolução do edema cerebral, no período perinatal, para encefalomalácia multicística. Diagnóstico diferencial de encefalopatia hipóxico-isquêmica é considerada.

UNITERMOS: Convulsões. Neonatologia. Paralisia Cerebral. Asfixia Neonatal. Diagnóstico por Imagens.

IDENTIFICAÇÃO

Paciente RRC, 22 horas de vida, sexo masculino, branco, brasileiro, procedente de Cajuru (SP).

HMA. Recém-nascido (RN) encaminhado de outro hospital, devido a crises convulsivas desde as primeiras horas de vida.

IDA. Dificuldade respiratória, com secreção abundante, desde o momento da recepção; taquicardia e cianose, com piora durante os episódios paroxícticos. Ausência de vômitos, não recebeu alimentação via enteral, apresentou várias eliminações de mecônio. Urina concentrada, com odor característico, freqüência diminuída.

AP. Nasceu a termo, por cesariana, após tentativa de fórcepe. Bolsa rota durante o trabalho de parto. Aspirado e oxigenado, sem necessidade de intubação. Índice de Apgar 4 e 7, no primeiro e quinto minutos, respectivamente.

AF. Mãe com 28 anos, G1P0A0, pré-natal sem

intercorrências; nega tabagismo, etilismo ou uso de drogas. Pai saudável, com 27 anos. Pais não consanguíneos.

EXAME FÍSICO GERAL

RN com 3000g; perímetro craniano, 34,5 cm; estatura, 48 cm. Apresenta movimentos paroxícticos subentrantes do tipo mastigação e de extensão dos quatro membros e do tronco. Regular estado geral, pele seca, tecido subcutâneo normodistribuído, turgor frouxo, eutrófico, boa proporção crânio-face e tronco-membros, facies atípica. Fontanela bregmática, plana e normotensa, suturas levemente acavalgadas. Freqüência cardíaca de 120 b.p.m., duas bulhas rítmicas, normofonéticas, sem sopros. Movimentos respiratórios do tipo costoabdominais, 30 incursões/min, simétricos; à percussão, macicez, e, à ausculta, estertores de finas bolhas, em base pulmonar direita; à esquerda, roncosparsos. Abdômen normotenso, ruídos hidroaéreospresentes, fígado e baço não palpáveis.

EXAME NEUROLÓGICO

Hipoativo, pouco responsivo aos estímulos nociceptivos. Reflexos próprios do RN hipoativos. Reflexos osteotendíneos, ausentes. Nos intervalos dos paroxismos, mantém hipotonia em membros e no eixo corporal. Nervos cranianos: reflexo de olhos de boneca, presente (VIII par, vestibular); pupilas isocóricas e fotorreagentes (II e III pares); fundo de olho, normal bilateralmente (II par); reflexo nasopalpebral, hipoativo e simétrico (V e VII pares); fendas palpebrais, simétricas (VII par); reflexo cocleopalpebral, ausente (VIII coclear e VII); reflexo dos pontos cardiais, ausente (V e VII pares); sucção e deglutição, hipoativas (VII, IX e X, XII).

EVOLUÇÃO

Foram prescritos piridoxina 100 mg EV, sem efeito e, seqüencialmente, fenobarbital IM e difenilhidantoína IV, ambos dose inicial 20mg/Kg e, 24 horas após, 5mg/Kg/dia. A difenilhidantoína IV foi suspensa após uma semana e o fenobarbital foi mantido por sonda nasogástrica. Permaneceu hipoativo, não sugava, mantinha-se em opistótono, com flexão dos membros superiores e extensão dos inferiores (rigidez de decorticação). No terceiro mês, as crises tornaram-se mais frequentes, ora tônicas simétricas, ora assimétricas versivas, ora parciais clônicas, palpebrais e oculares. Iniciou também, vários picos diários de hipertermia de até 40°C, sem foco infeccioso e hemograma normal. As crises melhoraram parcialmente, à introdução de primidona e foram controladas com a associação de ácido valpróico.

Atualmente, aos 2 anos, apresenta perímetro craniano de 37 cm, sucção fraca, tetraparesia espástica, opistótono, acompanha mal foco luminoso, emite somente sons guturais, mantém hipertermia.

EXAMES COMPLEMENTARES

Hemograma, urina rotina, eletrólitos, glicemia, líquido, quatro sorologias, sendo duas no primeiro mês e duas no quarto, com intervalos de 15 dias para toxoplasmose, rubéola, citomegalovirose, herpes simples e sífilis (TORCHS) sem alterações. Gasometria - acidose metabólica e hipoxemia. Radiografia de tórax - velamento, em base direita, sugestivo de pneumonia. Registro poligráfico neonatal e EEG consecutivos, com intensa desorganização difusa e multifocal. Ultra-som de crânio, ao nascimento, com sinais de discreto edema cerebral e, aos 18 dias, com áreas hipocogênicas, em regiões anteriores. Tomografia computadorizada de crânio, aos 7 meses de idade, evidenciando hipodensidade difusa, multicística, e calcificações occipitais (Figura 1).

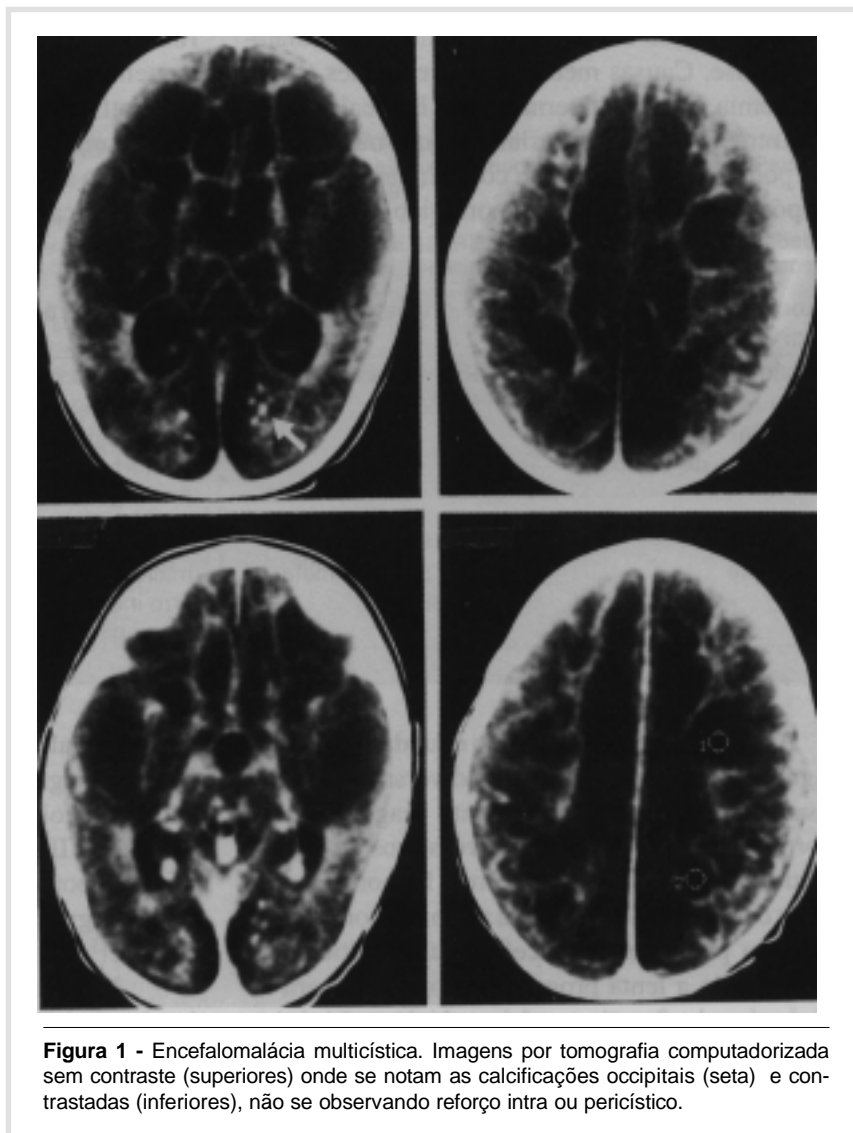


Figura 1 - Encefalomalácia multicística. Imagens por tomografia computadorizada sem contraste (superiores) onde se notam as calcificações occipitais (seta) e contrastadas (inferiores), não se observando reforço intra ou pericístico.

DISCUSSÃO

A história de sofrimento fetal e parto traumático sugere causa hipóxico-isquêmica ou hemorrágica, levando ao baixo índice de Apgar e às crises convulsivas que se iniciaram nas primeiras horas de nascimento. A ausência de dismorfias, microcefalia e visceromegalias torna pouco prováveis, como causas de convulsões neonatais, doenças degenerativas, erros inatos do metabolismo, malformações cerebrais ou infecções congênitas. Injeção acidental de anestésico local no couro cabeludo do bebê, durante a episiotomia, também causa crise, imediatamente ao nascimento, fato não ocorrido no presente caso. Crises convulsivas, nas primeiras horas de vida, podem ocorrer também por deficiência de piridoxina, decorrente de problema nutricional materno ou dependência à piridoxina, um erro inato do metabolismo. Nestes casos, a administração endovenosa da piridoxina controla imediatamente a crise. Causas metabólicas frequentes, como hipoglicemia, hipo ou hipernatremia, hipocalcemia e, mais raramente hipomagnesiemia, aqui não constatadas, podem ser primárias ou concomitantes ao quadro hipóxico-isquêmico ou hemorrágico (Tabela I).

Tabela I - Principais causas de crises convulsivas neonatais, de acordo com o período de início

Até 30 minutos	Primeiras 6 horas	24-48 horas
acidente por xilocaína dependência à piridoxina deficiência de piridoxina	hipóxia	distúrbio eletrolítico hipoglicemia hemorragia meningite
72 horas	Após alimentação	Após uma semana
meningite	erro inato do metabolismo	malformação erro inato meningite

A ultra-sonografia de crânio é fundamental para o diagnóstico diferencial entre as diversas causas de crises neonatais, permitindo pronto diagnóstico de malformações císticas, defeitos grosseiros de migração neuronal ou displásicos, edema e hemorragia. No presente caso, a ultra-sonografia perinatal comprovou a evolução pós-natal da encefalopatia multicística, documentando a lenta progressão do edema para as múltiplas loculações. A encefalomalácia multicística se caracteriza pela presença de cavidades císticas que podem atingir toda a substância branca, hemisférica e até o córtex, podendo se estabelecer antes ou após

o nascimento¹. O caráter multicístico, como o relatado, pode ocorrer nos estados hipóxico-isquêmicos e, também, em encefalites virais, principalmente pelo herpes simples². A hipótese de infecção congênita por germes do grupo TORCHS, no presente caso, não foi confirmada, pelas sorologias. Calcificações encefálicas são comuns nas infecções por citomegalovírus e toxoplasma, mas não costumam ocorrer somente no polo occipital, como no presente caso. Acreditamos que as calcificações, observadas no presente caso, sejam decorrentes de resolução de pequenos sangramentos, que podem se seguir ao processo isquêmico, e que a hipertermia mantida, sem mudanças hematológicas, decorreu de comprometimento hipotalâmico pela hipóxia.

O padrão patológico mais comumente observado na encefalopatia hipóxico-isquêmica do RN a termo, é o infarto parassagital (Border zone), no território limítrofe das artérias cerebrais, mais sujeito à isquemia³. Há também evidências de que as áreas susceptíveis à isquemia sejam aquelas em período crítico de mielinização, como, por exemplo, a área que margeia o sulco central, o hipocampo, núcleos basais e o corpo caloso⁴. A necrose celular maciça, decorrente de hipóxia ou isquemia, levando à encefalomalácia multicística, ainda precisa ser compreendida sob o aspecto fisiopatológico, pois não pode ser explicada pela particularidade da arquitetura da irrigação cortical e nem pelo acometimento das áreas críticas do período de maturação.

No presente caso, houve progressão do quadro necrótico encefálico, cortical e subcortical, em tal gravidade, que a criança desenvolveu alto grau de seqüela, mais comumente encontrada na evolução da encefalopatia hipóxico-isquêmica, grau III. Nas primeiras 24 horas, porém, os sinais de hipoatividade, hipotonia e hiporreflexia, definiram o grau II da encefalopatia, de acordo com Fenichel⁵.

A presença de múltiplos paroxismos no traçado eletrencefalográfico (multifocal), durante a evolução, está comumente associada a manifestações epilépticas graves, de difícil controle, como no presente caso.

DIAGNÓSTICOS

No período neonatal, hipotonia de causa central, pneumonia aspirativa, encefalopatia hipóxico-isquêmica,

grau II, crises convulsivas sutís e tônicas, subentrantes. Após o primeiro mês, paralisia cerebral do tipo tetraespástica, microcefalia secundária, epilepsia parcial, sintomática, encefalomalácia multicística.

FUNAYAMA CAR; FERLIN MLS & BELLUCCI AD. Neonatal seizures - a case report. **Medicina, Ribeirão Preto**, 30: 268-271, apr./june 1997.

ABSTRACT: Neonatal seizures and severe cerebral palsy are discussed in a clinical case, where the progress of a perinatal cerebral edema to multicystic encephalomalacia was documented. Differential diagnosis of hypoxic-ischemic encephalopathy is considered.

UNITERMS: Convulsions. Neonatology. Cerebral Palsy. Asphyxia Neonatorum. Diagnostic Image.

REFERÊNCIAS BIBLIOGRÁFICAS

- 1 - CHIMELLI LMC & MENEZES DMF. Alterações encefálicas associadas a distúrbios circulatórios pré e perinatais. **J Pediatr** 54: 244-248, 1983.
- 2 - MALM G et al. A follow up study of children with neonatal herpes simplex virus infection with particular regard to late nervous disturbances. **Acta Paediatr Scand** 80: 226-234, 1991.
- 3 - VOLPE JJ & PASTERNAK JF. Parasagittal cerebral injury in neonatal hypoxic ischemic encephalopathy. **J Pediatr** 91: 472-476, 1977.
- 4 - RADEMAKERS RP et al. Central cortico-subcortical involvement: A distinct pattern of brain damage caused by perinatal and postnatal asphyxia in term infants. **J Comput Assist Tomogr** 19: 256-263, 1995.
- 5 - FENICHEL GM. Hypoxic-ischemic encephalopathy in the newborn. **Arch Neurol** 40: 261-266, 1983.

Recebido para publicação em 05/05/97

Aprovado para publicação em 28/05/97