

# GLAUCOMAS

THE GLAUCOMAS

Cláudia R. Lauretti & Argemiro Lauretti Filho

Mestre em Oftalmologia e Médica Contratada<sup>1</sup> do Hospital das Clínicas e Docente<sup>2</sup> do Departamento de Oftalmologia da Faculdade de Medicina de Ribeirão Preto da Universidade de São Paulo .

CORRESPONDÊNCIA: Departamento de Oftalmologia e Otorrinolaringologia da Faculdade de Medicina de Ribeirão Preto – Campus Univer-sitário – CEP: 14048-900 - Ribeirão Preto - SP. Fax (016) 633-1144.

LAURETTI CR & LAURETTI FILHO A. Glaucomas. **Medicina, Ribeirão Preto**, 30: 56-65, jan./mar. 1997.

**RESUMO:** Neste capítulo, o assunto - Glaucomas - é apresentado como ministrado aos alunos de graduação da Faculdade de Medicina de Ribeirão Preto, USP.

**UNITERMOS:** Glaucoma. Hipertensão Ocular.

## CONCEITO

O termo glaucoma engloba um conjunto amplo de doenças, com inúmeras causas, porém com características comuns, que formam um quadro clínico semelhante, na maioria dos casos. São elas:

- 1- aumento da pressão intra-ocular;
- 2- aumento da escavação e atrofia de nervo óptico;
- 3- perdas campimétricas características.

Esses sinais formam um quadro clínico completo, porém há situações em que um, ou mesmo todos, podem faltar. Isso ocorre, por exemplo, com pacientes que apresentam um quadro típico de glaucoma, caracterizado por alterações campimétricas e escavação do nervo óptico, e nunca apresentam pressões intra-oculares elevadas. Por outro lado, em aproximadamente 10% da população, encontramos pressões intra-oculares acima dos limites estatisticamente considerados normais, porém a prevalência do dano glaucomatoso ocorre em menos de 1%<sup>1</sup>. Por esses motivos, a pressão intra-ocular elevada, que já foi considerada essencial para a conceituação do glaucoma, por si só não estabelece o diagnóstico, preferindo-se designar os pacientes com pressão elevada, sem dano glaucomatoso, como hipertensos oculares.

Os danos causados pelos glaucomas podem ser prevenidos, porém, de modo geral, quando se instalam, são irreversíveis. Todos os glaucomas não controlados convergem para o mesmo destino, que é a cegueira total, ocasião em que recebem o nome comum de glaucoma absoluto.

## CAUSAS DO GLAUCOMA

Na maioria das vezes, no entanto, o dano glaucomatoso está relacionado com o nível da pressão intra-ocular que pode atuar diretamente, ou agravar uma situação pré-existente, constituindo-se, assim, em um fator de risco para o olho.

De modo geral, pode-se dizer que o nível da pressão intra-ocular está determinado pelo equilíbrio entre produção e escoamento do humor aquoso.

O humor aquoso é produzido, nos processos ciliares, por mecanismos complexos que parecem envolver difusão, ultrafiltração e secreção, a partir do plasma sanguíneo. A maior parte do aquoso entra na câmara posterior do olho, atravessa as malhas trabeculares e deixa o olho pelo canal de Schlemm, canais coletores e veias episclerais e da conjuntiva. Na tentativa

de quantificar o fluxo de aquoso, Goldmann, em 1949<sup>2</sup> estabeleceu comparações com o fluxo através de tubos e, a partir da lei de Poiseuille, deduziu a seguinte fórmula para o olho:

$F = (P_o - P_v) \cdot C$  (a), onde:

F = fluxo de aquoso;

$P_o - P_v$  = gradiente de pressão, sendo  $P_o$  a pressão intra-ocular e  $P_v$  a pressão venosa episcleral,

C = coeficiente de facilidade de escoamento.

A partir da fórmula (a) é possível chegar-se à fórmula (b) e determinar, genericamente, os fatores que influenciam a pressão intra-ocular e, portanto, poderiam atuar como causas de glaucoma:

$$P_o = \frac{F}{C} + P_v \quad (b)$$

### 1 - Glaucomas por aumento do fluxo de aquoso (F).

Essa é uma possibilidade teórica, pois, o aumento do fluxo (F) pode levar ao aumento da pressão intra-ocular ( $P_o$ ), desde que não haja modificações compensatórias dos outros componentes da fórmula C e  $P_v$ .

### 2 - Glaucomas por aumento da pressão venosa episcleral ( $P_v$ ).

Como se vê, pela fórmula (b), a pressão venosa episcleral ( $P_v$ ) repercute milímetro a milímetro na pressão intra-ocular ( $P_o$ ) e pode aumentar, por obstrução do fluxo venoso, ao nível da órbita, por trombose do seio cavernoso, por fístula carótida cavernosa, obstrução da veia cava superior, ou sem causa aparente.

### 3 - Glaucomas por diminuição da facilidade de escoamento do humor aquoso (C).

O coeficiente C traduz as características físicas das vias por onde passa o aquoso e do próprio humor aquoso. Qualquer alteração, em qualquer ponto dessas vias, poderia levar a uma dificuldade de escoamento e, conseqüentemente, ao aumento da pressão intra-ocular.

Essa dificuldade pode ocorrer por múltiplas alterações como: no canal de Schlemm e canais coletores; no trabeculado, em sua superfície, pela formação de membranas; pela obstrução das malhas trabeculares por acúmulo de células inflamatórias, sangue, fibrina, pigmentos, etc., e por alterações nas próprias malhas do trabeculado, como aumento da celularidade e edema.

O trabeculado pode estar, também, obstruído pela íris, empurrada por uma força posterior, ou tracionada por aderências anteriores.

Pode haver bloqueio total à passagem do aquoso por seclusão da pupila. O aquoso alterado em sua viscosidade, por alterações químicas, como acúmulo de proteínas, pode aumentar a resistência ao escoamento e, conseqüentemente à pressão intra-ocular.

Ao lado dessas situações descritas, há outros casos que evoluem, cronicamente, sem relação nítida com o nível de pressão intra-ocular e, às vezes, com pressão normal, sendo chamados de “low tension glaucomas”. Admite-se que, nesses tipos de glaucoma, ocorra uma neuropatia óptica, principalmente isquêmica, agravada pela hipertensão ocular.

## SEMILOGIA DOS GLAUCOMAS

Vimos que os fatos marcantes, no quadro clínico do glaucoma, são a pressão intra-ocular elevada, a escavação do nervo óptico e as alterações campimétricas. A tonometria, a oftalmoscopia e a campimetria, portanto, constituem-se no tripé da sustentação do diagnóstico e controle da doença.

Para se tratar o glaucoma, é importante, também, classificá-lo quanto ao mecanismo pelo qual a pressão aumenta, se com ângulo da câmara anterior aberto ou fechado. A gonioscopia estuda o ângulo da câmara anterior do olho e, portanto, é também um exame fundamental para a semiologia do glaucoma.

### Tonometria

É a medida clínica da pressão intra-ocular, sendo, os instrumentos que isso fazem, denominados tonômetros. O tonômetro aplica uma força contra a córnea, provocando uma deformação na sua superfície, a qual pode ser uma aplanção ou depressão.

A tonometria de aplanção é a mais usada atualmente, havendo vários modelos de tonômetros. O mais usado e preciso, no entanto, é o tonômetro de Goldmann.

O tonômetro de Goldmann é montado na lâmpada de fenda e aplica uma força variável sobre a córnea, para aplanar uma superfície constante, sendo a pressão intra-ocular diretamente proporcional a essa força.

A aplanção da córnea é feita por um cone truncado de plexiglass, com diâmetro de 7 mm. Como a área da córnea aplanada é de apenas 3,06 mm de

diâmetro, a sua medida é feita pelo diâmetro interno do menisco lacrimal que a circunscreve, tingido por fluorescina. O cone de aplanção possui um engenhoso sistema de prismas, no seu interior, que decompõem a imagem do menisco visto através deles, de tal modo que, no ponto de leitura, vemos uma senóide quebrada, com bordas internas se correspondendo.

Entre os tonômetros de depressão, o mais usado é o de Schiotz, em que o peso de um êmbolo deprime a superfície corneana, sendo o seu movimento transmitido a uma escala graduada de 0 a 20, por um sistema de alavancas (Figura 1).




Figura 1 - Tonômetro de Schiotz.

Quanto maior a depressão, menor a pressão intra-ocular e vice-versa. A tonometria de depressão, no entanto, está sujeita a inúmeros erros, o que não ocorre com tonometria de aplanção.

### Pressão intra-ocular normal

Não há um valor de pressão intra-ocular com o qual se possa estabelecer um limite preciso entre olhos normais e glaucomatosos.

Os levantamentos estatísticos, tomando como base a média e o desvio padrão, estabelecem um limite superior da normalidade, em torno de 22 mmHg, com média entre 13 e 14 mmHg<sup>3</sup>. Não é raro, no entanto, encontrarem-se pacientes com pressões acima de 22 mmHg, sem dano glaucomatoso e, por outro lado, outros, com pressões estatisticamente normais e alterações próprias do glaucoma. Isso denota que o

conceito de pressão intra-ocular normal é, em grande parte, clínico, e não estatístico.

### Oftalmoscopia

A finalidade da oftalmoscopia é estudar, principalmente, o disco óptico e, nesse, especificamente, a escavação. A aparência do disco óptico deve ser registrada, para acompanhamento, por esquema cuidadoso (Figura 2) ou, mais precisamente, por fotografias (Figura 3).

A maioria dos olhos normais apresenta uma depressão do disco óptico que varia, grandemente, em forma e profundidade. A forma, geralmente acompanha a do disco, sendo, portanto, circular ou ovalada. A profundidade da escavação varia, também, grandemente, podendo ir desde o disco plano até a máxima profundidade que corresponde à visualização da lâmina crívosa.

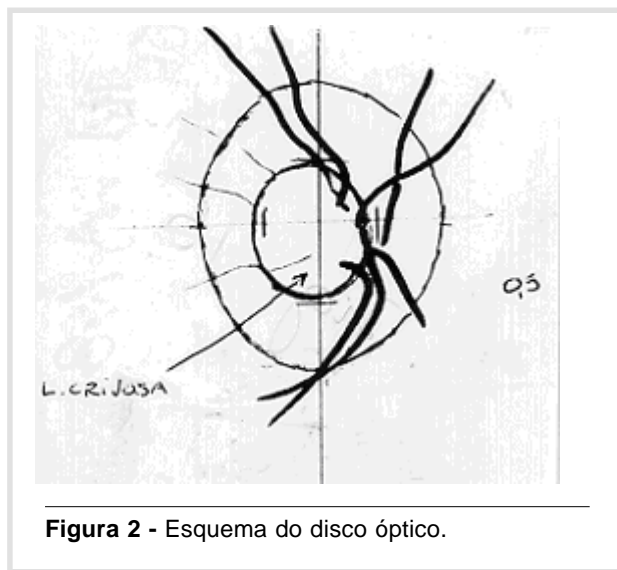


Figura 2 - Esquema do disco óptico.

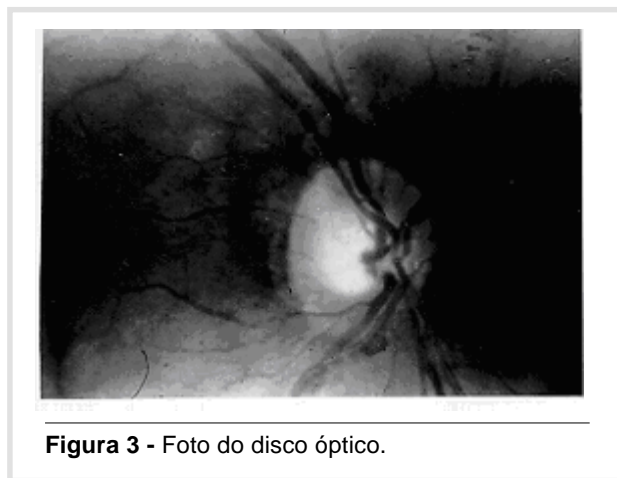


Figura 3 - Foto do disco óptico.

O tamanho da escavação costuma ser estudado por um índice dado pela relação entre o diâmetro horizontal da escavação (d) e o diâmetro horizontal do disco óptico (D). A relação  $d/D$  mede, indiretamente, o espaço neural entre a margem do disco e a margem da escavação.

As escavações fisiológicas, na maioria dos casos, são simétricas nos dois olhos, não atingem grandes diâmetros, e nem sofrem grandes modificações com o tempo.

A escavação glaucomatosa, na maioria dos casos, aumenta em direção ao quadrante temporal inferior, podendo atingir a margem do disco nessa região. Em casos menos freqüentes, a escavação pode aumentar para cima e para baixo, ou em todas as direções, porém o quadrante temporal inferior é, sempre, primeiramente atingido. No glaucoma absoluto, todo o nervo está escavado e atrófico (Figura 4 e Figura 5).

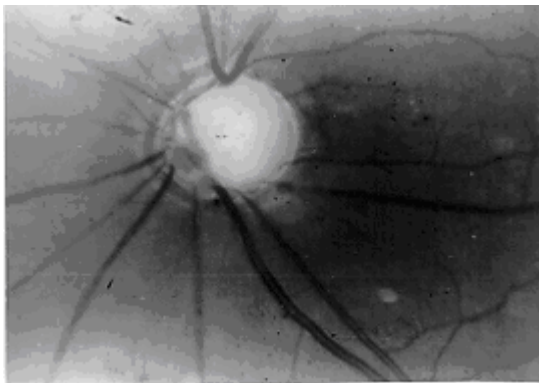


Figura 4 - Esquema de disco óptico glaucomatoso.

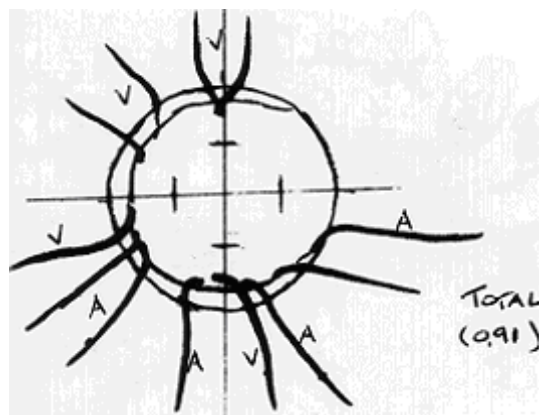


Figura 5 - Foto de disco óptico glaucomatoso.

## Campimetria

Para entendermos os danos glaucomatosos, é preciso recordar a disposição das fibras nervosas da retina que se distribuem em vários feixes :

- 1 - feixe papilomacular que engloba 65% das fibras, indo da região macular até o nervo óptico;
- 2 - feixes arqueados, situados temporalmente na retina e cujas fibras se arqueiam em torno do feixe papilomacular, superior e inferiormente, partindo da rafe da retina, e indo até o nervo óptico;
- 3 - feixe radiado que engloba todas as fibras nasais da retina, que caminham, radialmente, em direção ao nervo óptico.

Os danos específicos do glaucoma são resultantes da perda ou dano das fibras nervosas, especialmente, dos feixes arqueados, na sua porção mais interna.

Em sua evolução típica, um defeito glaucomatoso inicia-se com um ou mais escotomas (Figura 6) que coalescem, formando um escotoma arqueado, geralmente superior, ligado à mancha cega (Figura 7). Com o tempo, forma-se um escotoma semelhante, inferior e que, ligando-se ao superior pela parte nasal do meridiano horizontal, isola uma ilha de visão no centro do campo (Figura 8).

No campo periférico, aparece uma depressão de uma ou mais isópteras, formando uma alteração conhecida como degrau nasal de Rönne. Com a progressão dos defeitos centrais e periféricos, resulta, no glaucoma avançado, uma ilha de visão central e outra no campo temporal (Figura 9). A ilha temporal pode ser a última a desaparecer (Figura 9) e teremos, então, a cegueira total ou glaucoma absoluto.

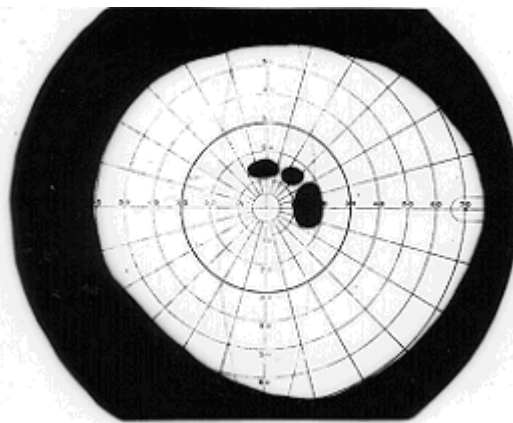
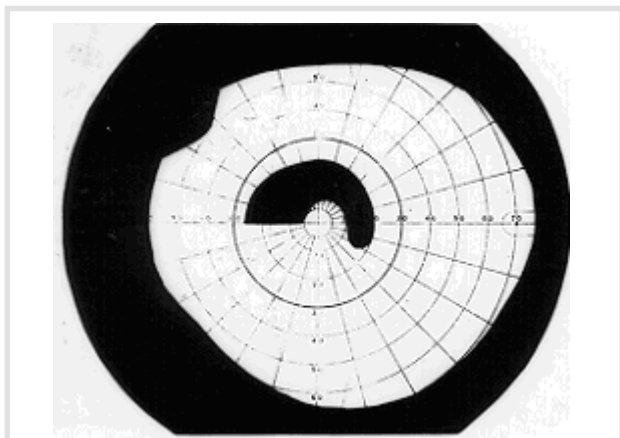
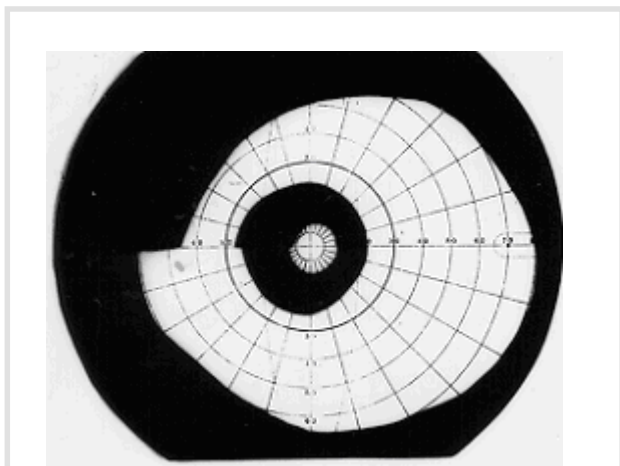


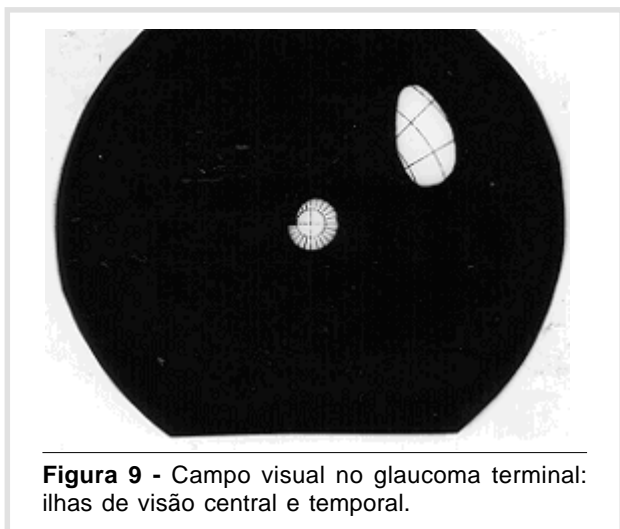
Figura 6 - Campo visual no glaucoma: defeito inicial.



**Figura 7** - Campo visual no glaucoma: escotoma arqueado de Bjerrum.



**Figura 8** - Campo visual no glaucoma: ilha de visão central.

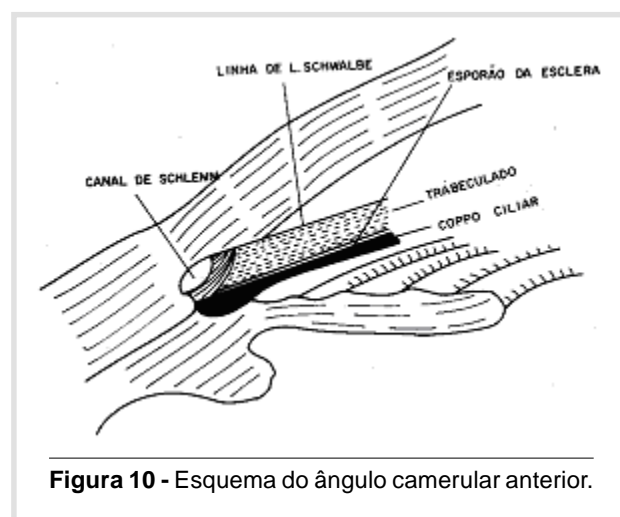


**Figura 9** - Campo visual no glaucoma terminal: ilhas de visão central e temporal.

### Gonioscopia

A visão do ângulo de filtração da câmara anterior é possível com lentes especiais, colocadas diretamente sobre a córnea e com a ajuda do biomicroscópio.

Em um ângulo totalmente aberto, observa-se, a partir da íris, o corpo ciliar, o esporão da esclera, o trabeculado e a linha de Schwalbe que corresponde ao fim da membrana de Decemet (Figura 10). Quando, durante o exame, o canal de Schlemm enche-se de sangue, é possível, também, observá-lo. Se não vemos nenhuma das estruturas descritas, classificamos o ângulo da câmara anterior como fechado.



**Figura 10** - Esquema do ângulo camerular anterior.

### CLASSIFICAÇÃO DOS GLAUCOMAS

- 1 - Glaucomas primários:
  - ângulo aberto
  - ângulo fechado
  
- 2 - Glaucomas secundários:
  - ângulo aberto: pré-trabeculares; trabeculares e pós-trabeculares.
  - ângulo fechado: por forças anteriores à íris e por forças posteriores à íris.
  
- 3 - Glaucomas congênitos:
 

O termo primário refere-se aos glaucomas onde não há uma patologia local ou sistêmica, evidente, que possa ser responsabilizada como causa. Pode haver características anatômicas ou funcionais do olho, as quais predispõem ao aumento de pressão, porém não são patológicas. Nos glaucomas de ângulo aberto, o

ângulo da câmara anterior está sempre aberto e livre para o acesso do aquoso. Nos glaucomas de ângulo fechado, a íris apõe-se ao trabeculado, não permitindo que o aquoso atinja as estruturas do ângulo, que podem, inclusive, ser normais.

As formas pré-trabeculares são aquelas em que ocorre a formação de membranas sobre o trabeculado. Nas formas trabeculares, a obstrução ao fluxo de aquoso está nas próprias malhas do trabeculado, como, por exemplo, por depósito de várias substâncias (sangue, pigmento, exsudatos inflamatórios) ou modificações estruturais da própria malha, como o edema. Nas formas pós-trabeculares, a obstrução está além do trabeculado, como ocorre nos glaucomas por estase venosa.

Os glaucomas de ângulo fechado são sempre formas pré-trabeculares, sendo que, nos secundários, identifica-se uma patologia evidente, que puxa a íris para frente, ou a empurra por trás.

Os glaucomas congênitos são colocados em uma classificação à parte, pelas suas características e formas de tratamento, que os distinguem dos outros tipos de glaucoma.

## FORMAS CLÍNICAS DE GLAUCOMA

**Glaucoma primário de ângulo aberto** (também chamado de glaucoma crônico simples).

É um tipo de glaucoma em que o ângulo da câmara anterior está sempre aberto e com características normais, mesmo quando a pressão intra-ocular encontra-se elevada. Não há evidências de doenças atuais ou progressas que possam ser responsabilizadas como causa, embora possa ocorrer associação mais freqüente com certos problemas ou doenças gerais. Aceita-se que seja geneticamente determinado e com ocorrência familiar significativa.

As investigações indicam que, no glaucoma primário de ângulo aberto, há uma dificuldade de escoamento do humor aquoso ao nível do trabeculado, porém, a natureza íntima da mesma, bem como as causas determinantes não foram, ainda, suficientemente esclarecidas.

Há uma série de fatores, chamados de risco, que mais freqüentemente aparecem ligados ao glaucoma primário de ângulo aberto e, por isso, são usados como índice para uma vigilância mais estreita.

São alguns deles:

- aumento da idade;
- raça negra;

- miopia;
- escavações fisiológicas grandes;
- resposta hipertensiva aos corticoesteróides;
- síndrome de dispersão pigmentar;
- doenças vasculares oclusivas do olho;
- diabetes mellitus.

### Quadro clínico:

Tipicamente, o glaucoma primário de ângulo aberto é, de início, gradual, insidioso e evolui sem sintomas até grandes perdas da visão. Não é raro que ele seja diagnosticado por exames de rotina, em pacientes que vão ao médico por problemas não relacionados com o glaucoma.

Quando o quadro clínico está bem estabelecido, os discos ópticos estão escavados e atróficos, a pressão ocular, geralmente, está aumentada, e os campos visuais mostram os danos e a evolução já descritos.

### Tratamento:

No glaucoma primário de ângulo aberto, o tratamento inicial é, sempre, clínico, ficando a cirurgia reservada aos casos que a ele não respondem.

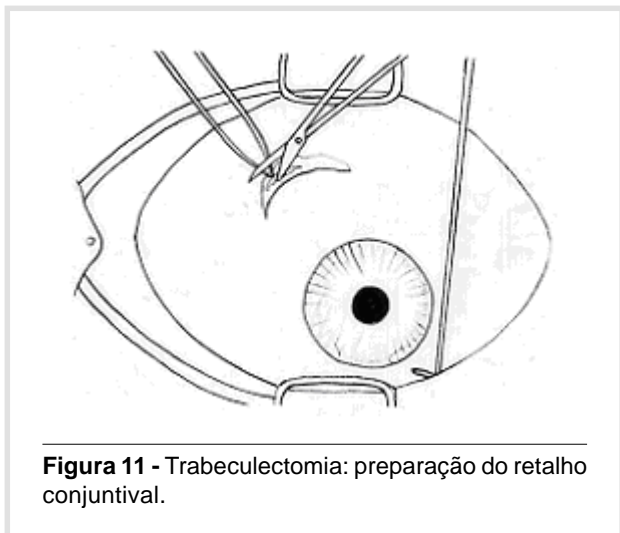
Como regra geral, procura-se o menor número de drogas e nas menores concentrações, que sejam eficazes e toleradas pelo paciente. As drogas mais comumente usadas são :

- 1 - Pilocarpina, colírio a 1%, 2% ou 4%, instilado a cada 6 horas. Os efeitos colaterais mais freqüentes são miose, borramento da visão, dor nos olhos e cefaléia frontal;
- 2 - Dipivalil epinefrina, colírio a 0,1%, usado a cada 12 horas. Efeitos colaterais: hiperemia conjuntival secundária, dor nos olhos, midriase, sintomas cardiovasculares, ansiedade;
- 3 - betabloqueadores, colírios a 0,25% e 0,5%, a cada 12 horas. Efeitos colaterais: crises de asma brônquica, anestesia corneana, borramento da visão, sensação de olho seco, sintomas cardiovasculares;
- 4- inibidores da anidrase carbônica: usados na forma de comprimidos de 250 mg, para a acetazolamida, e 50 mg, para a diclorfenamida. A administração varia desde meio comprimido ao dia até, em casos excepcionais, 1 comprimido a cada 6 horas. Os efeitos colaterais, muito freqüentes, são parestesias da face e extremidades, e distúrbios gastrointestinais. Podem ocorrer, também, cálculos renais, fadiga e sonolência. Recentemente foi lançada, no comércio, uma droga inibidora da anidrase carbônica de ação tópica, a dorzolamida.

### Tratamento cirúrgico:

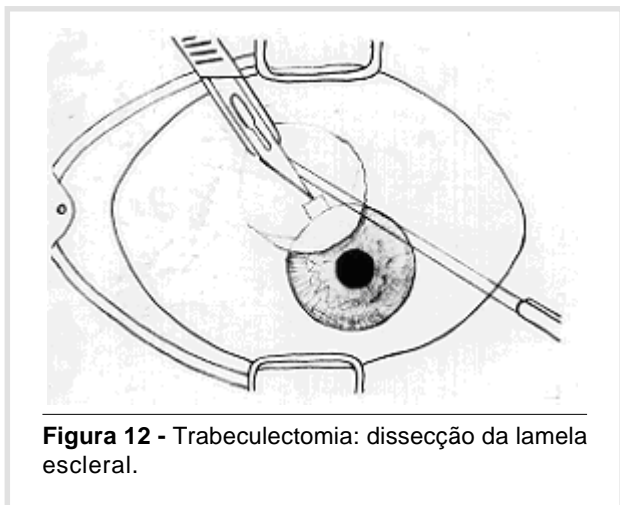
A cirurgia mais usada, atualmente, é a trabeculectomia, cujos passos principais são os seguintes:

**1 -** Incisão da conjuntiva e cápsula de Tenon, a 8 mm do limbo corneano, dissecando-as até exposição do limbo cirúrgico (Figura 11).



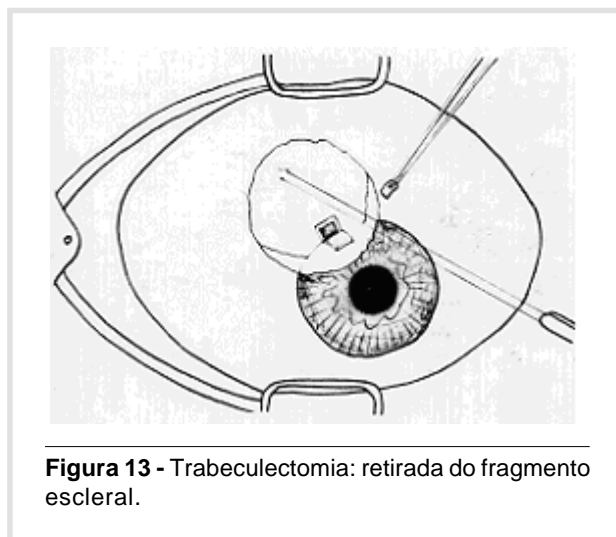
**Figura 11 -** Trabeculectomia: preparação do retalho conjuntival.

**2 -** Dissecção de uma lamela da esclera de 4x3 mm, até a visualização da córnea transparente (Figura 12).



**Figura 12 -** Trabeculectomia: dissecção da lamela escleral.

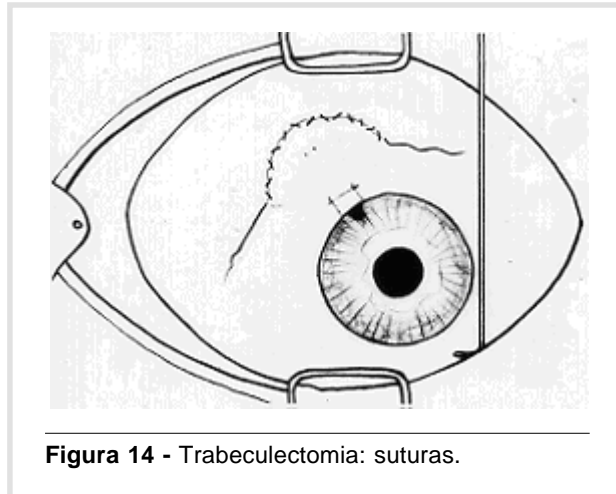
**3 -** Sob essa lamela dissecada, retira-se um fragmento da esclera, ficando um orifício retangular ou quadrangular que se comunica com o interior do olho (Figura 13).



**Figura 13 -** Trabeculectomia: retirada do fragmento escleral.

**4 -** Iridectomia periférica.

**5 -** A lamela escleral é suturada com dois pontos da vicryl 8 zeros, e a conjuntiva, por sutura contínua, com o mesmo fio (Figura 14). No local da cirurgia, forma-se uma bolha de aquoso, em geral, plana.



**Figura 14 -** Trabeculectomia: suturas.

### Glaucoma primário de ângulo fechado

É um tipo de glaucoma, no qual o aumento da pressão resulta do fechamento do ângulo da câmara anterior pela aposição das íris sobre as malhas do trabeculado.

As vias de drenagem, nesse tipo de glaucoma, são normais de modo que, no intervalo das crises, o ângulo está aberto (embora estreito), não há dificuldades para o escoamento do humor aquoso, e a pressão intra-ocular é normal.

Tipicamente, esse tipo de glaucoma ocorre em olhos com o segmento anterior pequeno e cristalinos grandes. Como o segmento anterior do olho é pequeno nos hipermetropes, e o cristalino aumenta de volume com a idade, podemos dizer que os fatores predisponentes ao glaucoma primário de ângulo fechado são a hipermetropia e o aumento da idade. É rara a ocorrência em míopes e pacientes muito jovens.

O fator desencadeante da crise aguda é a mi-dríase média que ocorre por causas variadas como medicamentos, exposição prolongada ao escuro (sem dormir) e emoções. Em casos mais raros, pode ocorrer a crise por miose (glaucoma inverso ou paradoxal).

Clinicamente, o glaucoma primário de ângulo fechado costuma ser dividido em agudo, subagudo e crônico, dependendo da intensidade dos sintomas e características da evolução.

A crise aguda de glaucoma costuma ser um quadro dramático que se inicia rapidamente, com forte dor no olho, hiperemia e redução acentuada da acuidade visual. O paciente apresenta-se abatido, com náuseas e vômitos que levam, às vezes, ao diagnóstico errado de um problema geral. Frequentemente, refere sintomas prévios, próprios da crise subaguda, como visão de halos coloridos (por edema de córnea) ou borramento não muito acentuado da visão.

Ao exame, a conjuntiva está hiperemiada, a córnea edemaciada, inicialmente, no seu epitélio e, depois, em todas as suas camadas, resultando dobras na superfície interna. A **pressão** intra-ocular é alta atingindo, frequentemente, valores acima de 40 mmHg. A pupila está em midríase não muito acentuada e parálitica.

### Tratamento

Como a elevação aguda da pressão intra-ocular pode levar à deterioração rápida da visão e cronificação, vários medicamentos combinados são usados para debelar a crise aguda e, em geral, em dosagens acima do habitual. São eles:

- 1 - Colírio de pilocarpina a 2% ou 4%, 1 gota a cada 10 minutos, durante 1 a 2 horas;
- 2 - Acetazolamida 500 mg ou Diclorfenamida 100 mg, em dose única, se não houver náuseas ou vômitos;
- 3 - Glicerol oral (também se não houver náuseas e vômitos) 1 ml/Kg peso, misturado com um pouco de suco de frutas, como corretivo do gosto, é preciso lembrar, no entanto, que o glicerol é contra-indicado a diabéticos, por ser metabolizado para carboidratos;

- 4 - Manitol a 20%, intravenoso, na dosagem de 1,5 g/Kg peso, 60 gotas por minuto, com os cuidados necessários para pacientes cardíacos e renais, o Manitol, bem como o Glicerol, atuam por aumento da pressão osmótica e retirada de líquido do olho.

### Tratamento cirúrgico:

Está sempre indicado, mesmo com o controle da crise aguda, porque os fatores predisponentes continuam. O tratamento resume-se em fazer um pequeno orifício na íris, para facilitar a passagem do humor aquoso e essa iridectomia pode ser feita, cirurgicamente (Figura 15 e Figura 16), sob anestesia local ou geral, ou mais comodamente com o Yag Laser ou o Laser de Argônio, sob anestesia tópica.

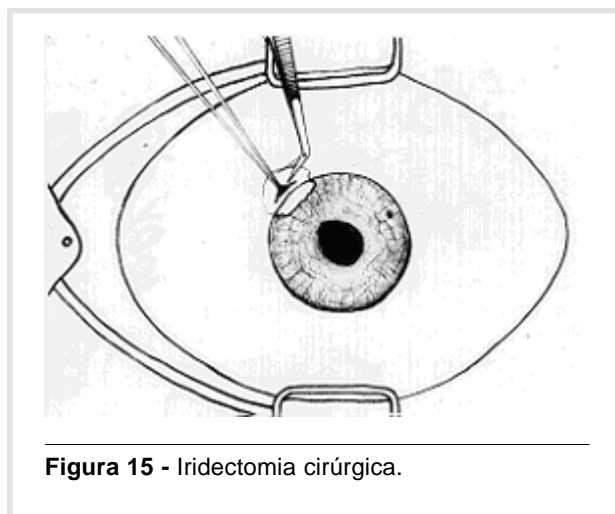


Figura 15 - Iridectomia cirúrgica.

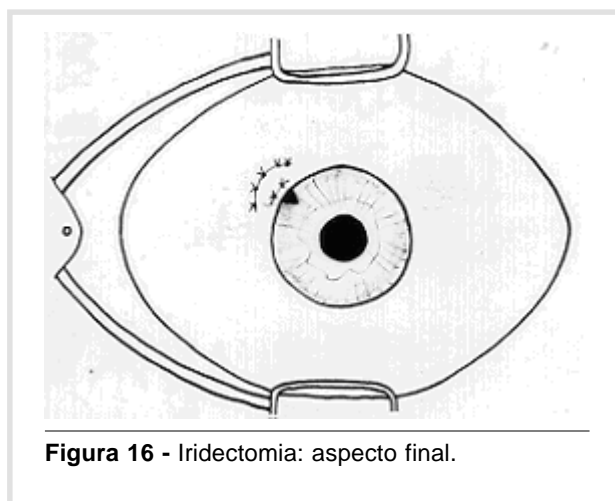


Figura 16 - Iridectomia: aspecto final.



## **Glaucomas Secundários:**

O capítulo dos glaucomas secundários é muito extenso, e o quadro clínico acompanha, em geral, o da doença que lhe deu origem. Apenas, a guisa de exemplos, citaremos alguns:

**glaucomas tendo como causa o cristalino:** podem ocorrer quando o cristalino está fora de sua posição normal (ectopia lentis), em consequência de traumas ou por causas genéticas. Pode haver crise aguda de glaucoma, nos casos de catarata intumesciente, com bloqueio pupilar, especialmente em pacientes com ângulo da câmara anterior estreito;

**glaucomas inflamatórios:** ocorrem nos casos de uveíte por mecanismos diversos; nas uveítes anteriores pode haver bloqueio à passagem do aquoso por aderências da íris ao cristalino (sinéquias posteriores) ou no ângulo da câmara anterior (goniosinéquias);

**glaucoma cortisônico:** é um tipo de glaucoma desencadeado pelo uso local ou, mais raramente, sistêmico de corticoesteróides em pacientes geneticamente predispostos, clinicamente, evolui como o glaucoma primário de ângulo aberto, podendo aparecer, também, opacificações no cristalino;

**glaucoma pigmentar:** é um tipo de glaucoma de ângulo aberto, acompanhado de dispersão de pigmento da íris, o qual se deposita na região do trabeculado, formando uma faixa escura;

**glaucoma neovascular:** trata-se de um glaucoma de difícil tratamento, conseqüente à formação de uma membrana fibrovascular que recobre as malhas do trabeculado e, geralmente, está associado a problemas do segmento posterior do olho que levam à hipóxia. As causas mais freqüentes são o diabetes mellitus e a oclusão da veia central da retina.

Além desses tipos citados, há vários outros tipos de glaucomas secundários, que podem ocorrer após traumas, hemorragias intra-oculares, cirurgias oculares e por estase venosa, como já citado.

## **Glaucoma congênito**

O termo glaucoma congênito é reservado aos casos que apresentam anomalias do segmento anterior do olho, já ao nascer, sendo a maioria diagnosticada nos primeiros 6 meses de vida.

A moléstia, no entanto, é rara, de tal modo que um oftalmologista comum deverá atender um caso

novo a cada 5 anos<sup>4</sup>. É possível que o pediatra veja mais casos de glaucoma congênito do que o oftalmologista.

O quadro clínico do glaucoma congênito, como também, o de outros glaucomas que aparecem nos primeiros meses de vida, é bastante diferente do glaucoma do adulto, sendo os principais, dentre os achados:

- 1 - lacrimejamento, fotofobia e blefaroespasmos: esses sinais são precoces e, embora a causa mais freqüente de lacrimejamento, no recém-nascido, seja a obstrução das vias lacrimais, deve-se pensar em glaucoma congênito, se for acompanhado de fotofobia e blefaroespasmos;
- 2 - edema de córnea: o edema, levando à perda do brilho corneano, é um sinal evidente e que, freqüentemente, leva a criança ao médico;
- 3 - aumento do diâmetro corneano: sob a influência da pressão intra-ocular alta, a córnea aumenta de tamanho, levando a um aspecto típico conhecido como buphalmia. O diâmetro horizontal da córnea normal está em torno de 10-11 mm e, se na criança encontramos 12 mm, ou mais, juntamente com roturas da membrana de Decemet, praticamente está feito o diagnóstico de glaucoma congênito.

**Roturas da Decemet:** ocorrem por estiramento da córnea e, geralmente, são acompanhadas de edema e opacificação.

Outros sinais que ocorrem, como nos demais tipos de glaucoma, são a atrofia e escavação do nervo óptico, e pressão intra-ocular aumentada, sendo essa parte do exame, geralmente, feita sob anestesia geral.

O tratamento do glaucoma congênito é, essencialmente, cirúrgico havendo dois tipos principais de cirurgias que visam à abertura do ângulo da câmara anterior:

- 1 - goniotomia: nesse tipo de cirurgia a região do ângulo, vista pelo microscópio e com a ajuda de uma lente especial, é cortada com uma faca introduzida pelo limbo corneano. É necessário, no entanto, que a córnea esteja transparente;
- 2 - trabeculotomia: nesse tipo, localiza-se o canal de Schlemm, por uma incisão externa na esclera, e rompe-se o mesmo pela introdução de um trabeculótomo, que é girado em direção à câmara anterior do olho. Aqui não é necessária a córnea transparente.

---

LAURETTI CR & LAURETTI FILHO A. The glaucomas. **Medicina, Ribeirão Preto**, **30**: 56-65, jan./march 1997.

**ABSTRACT:** In this section the authors present the topic Glaucoma for undergraduate students.

**UNITERMS:** Glaucoma. Ocular Hypertension.

---

### REFERÊNCIAS BIBLIOGRÁFICAS

- 1 - LESKE MC. The epidemiology of open - angle glaucoma: A review. **Am J Epidemiol** **118**: 166-191, 1983.
- 2 - GOLDMANN H. Die kammerwasserven und das poiseuille's che gesetz. **Ophthalmologica** **118**: 496-519, 1949.
- 3 - LAURETTI-FILHO A & ROMÃO E. Estudo comparativo entre tonometria de aplanção e tonometria de impressão. **Rev Bras Oftalmol** **25**: 29-37, 1966.
- 4 - SHAFFER RN & WEISS DI. Infantile glaucoma: diagnosis and differencial diagnosis. In: **Congenital and pediatric glaucomas**. The C. V. Mosby, St. Louis, p. 37-59, 1970.

Recebido para publicação em 03/01/97

Aprovado para publicação em 30/01/97